Aus der pathologisch-anatomischen Anstalt der Universität Basel.
(Vorsteher: Prof. E. Kaufmann.)

DAS PRIMÄRE MAGENSARKOM

MIT CYSTISCHEN LEBERMETASTASEN.

KLINISCH-PATHOLOGISCH-ANATOMISCHER BEITRAG.

(MIT 3 ABBILDUNGEN.)

INAUGURAL-DISSERTATION

ZUR

ERLANGUNG DER DOKTORWÜRDE

VORGELEGT DER

HOHEN MEDIZINISCHEN FAKULTÄT DER UNIVERSITÄT BASEL

VON

PETER HANS HOSCH,
PRAKT. ARZT AUS BASEL.
ASSISTENT DER PATHOLOG.-ANAT. ANSTALT.

MÄRZ 1907.

LEIPZIG
DRUCK VON AUGUST PRIES
1907.

Aus der pathologisch-anatomischen Anstalt der Universität Basel.
(Vorsteher: Prof. E. Kaufmann.)

DAS PRIMÄRE MAGENSARKOM

MIT CYSTISCHEN LEBERMETASTASEN.

KLINISCH-PATHOLOGISCH-ANATOMISCHER BEITRAG.

(MIT 3 ABBILDUNGEN.)

INAUGURAL-DISSERTATION

ZUR

ERLANGUNG DER DOKTORWÜRDE

VORGELEGT DER

HOHEN MEDIZINISCHEN FAKULTÄT DER UNIVERSITÄT BASEL

VON

PETER HANS HOSCH,

PRAKT. ARZT AUS BASEL.
ASSISTENT DER PATHOLOG.-ANAT. ANSTALT.

ACAD. LUGD. BAT. BIBL.

MÄRZ 1907.

LEIPZIG
DRUCK VON AUGUST PRIES
1907.

Digitized by the Internet Archive
in 2026

https://archive.org/details/IA41546418_0147

MEINEN ELTERN.

Das primäre Magensarkom gilt noch immer für eine solche Seltenheit, daß eigentlich jeder derartige Fall seine nähere Beschreibung in der Literatur findet oder wenigstens bei irgendeiner Gelegenheit demonstriert wird. Ich konnte in der mir zugänglichen Literatur und in dem Materiale der pathologischen Anstalt in Basel etwas mehr als 80 Fälle von primärem Magensarkom ausfindig machen.

Ob das primäre Magensarkom wirklich diesen Ruf der Seltenheit verdient, ist noch nicht so sicher, und man dürfte vielleicht mit der Annahme nicht fehlgehen, daß schon mancher Tumor des Magens, der für ein Carcinom gehalten wurde, in Wirklichkeit bei genauer histologischer Untersuchung sich als Sarkom entpuppt haben würde. Als Beitrag zu dieser Ansicht möchte ich gerade den hier zu beschreibenden Fall anführen, der sowohl klinisch als makroskopisch bei der Sektion als zweifelloses Carcinom angesehen wurde, bis dann die histologische Untersuchung die sarkomatöse Natur des Tumors erwies. Je mehr in Zukunft alle, auch noch so bestimmt „carcinomatösen" Magentumoren ohne Ausnahmen auch

genau mikroskopisch untersucht werden, um so zahlreicher werden auch die Fälle werden, in denen die Diagnose auf primäres Magensarkom zu stellen ist. Näher auf diese Fragen einzugehen verbietet mir der Zweck der folgenden Mitteilung, bei der die Lebermetastasen das Hauptinteresse in Anspruch nehmen.

Lebermetastasen bei primärem Magensarkom sind im Gegensatz zu Magencarcinom durchaus nicht häufig. Von den in der Literatur beschriebenen Fällen kommt Metastasenbildung in der Leber nur etwa in einem Zehntel der Fälle vor. In den meisten dieser Fälle bieten die Lebermetastasen nichts weiter Bemerkenswertes. Der hier folgende Fall nimmt daher als eine Art Unikum das volle Interesse in Anspruch und verdient wohl eine ausführlichere Besprechung.

Klinische Daten.

Es handelt sich um einen 55jährigen Mann, von Beruf Polizist. Vor Spitaleintritt war er in Behandlung eines hiesigen Spezialisten für Magenkrankheiten. Letzterer schickte ihn in das hiesige Bürgerspital unter der Diagnose: Carc. hepatis (?), Hepatitis (?), Gastritis chron., Enteralgie. Im Spital war er in Behandlung von Herrn Prof. W. His (jetzt in Berlin) und später von Herrn Prof. F. Voit. Letzterem spreche ich für die liebenswürdige Überlassung der Krankengeschichte an dieser Stelle meinen besten Dank aus.

Aus der beim Eintritt am 29. März 1906 aufgenommenen Anamnese ergibt sich: Pat. ist verheiratet, hat 3 gesunde Kinder, 2 Kinder sind an Kinderkrankheiten gestorben. Frau gesund. Keine Frühgeburten. Vor 15 Jahren litt Pat. an einer „Halsentzündung", sonst will er bis zur jetzigen Erkrankung stets gesund gewesen sein. Seit ca. 3 Jahren hat Pat. beständig leichte Magen-Darmbeschwerden. Nach den Mahlzeiten, oft sofort nachher, traten kolikartige Schmerzen auf. Nie Brechen damals. Pat. will seit $1^1/_2$ Jahren stark an Kräften abgenommen haben. So hatte er angeblich 1901 ein Gewicht von 99,5 kg. Seit $1^1/_2$ Jahren Abnahme um 24 kg. Potus, starkes Rauchen, sexuelle Infektion wird negiert.

Was die jetzige Erkrankung betrifft, so sind die Schmerzen in der Magengegend seit Januar 1906 häufiger und heftiger aufgetreten. Außerdem haben sich die Schmerzen nach rechts hin gegen die Lebergegend verbreitet. Daselbst treten die Schmerzen oft unabhängig von Speiseaufnahme auf. Diese Schmerzen sind krampfartig und dauern oft stundenlang an. Der Appetit ist gering. Jetzt oft Brechen. Der Stuhl war stets dunkel gefärbt, nie schwarz; Blut hat Pat. nie darin beobachtet. Der Bauch soll in der letzten Zeit aufgetrieben geworden sein. Pat. fühlt sich sehr unwohl und matt, fröstelt hie und da. Fieber bestand angeblich nie. Keine Ödeme. Kein Husten, kein Auswurf. Keine Nachtschweiße. Nie ikterische Verfärbung der Haut. Pat. leidet stets an Verstopfung, wurde deswegen massiert und bekam Ölklysmata.

Dem Aufnahmestatus entnehme ich: Kräftiger, nicht kachektisch aussehender Mann. Aussehen dem Alter vollkommen entsprechend. Sichtbare Schleimhäute ziemlich gut gefärbt. Kein Ikterus. Pupillen o. B. Zunge mit dickem, weißem, diffusem Belag. Keine Cervicaldrüsen zu fühlen. Thorax symmetrisch, gut gewölbt. Rippenwinkel sehr weit. Herz und Lungen o. B. Abdomen ziemlich gleichmäßig, stark vorgewölbt. Umfang in Nabelhöhe 101 cm. Die Magengrube ist völlig ausgefüllt. Der untere Rand der Leberdämpfung handbreit unter dem Rippenbogen, 3 Querfinger über dem Nabel. Der untere Leberrand ist rechts 8 Querfinger unter dem Rippenbogen palpabel, hart, stumpf; dann beschreibt er einen nach unten konvexen Bogen, kommt dann in Nabelhöhe zu liegen, nach links ist er darauf nicht mehr so gut zu verfolgen. Die ganze Leber ist hart, besonders der linke Lappen. Die Oberfläche ist nicht glatt. Es läßt sich nach außen von der rechten Mammillarlinie eine flache Erhebung von ca. 5-Frankenstückgröße abtasten. Milz nicht palpabel. Milzdämpfung nicht vergrößert, reicht bis zur mittleren Axillarlinie.

Aus den weiteren Aufzeichnungen führe ich an: 30. III. Probefrühstück. Ausheberung nach $1^1/_4$ Stunden ergibt nur etwas Schleim.

Probemahlzeit. Ausheberung nach $2^1/_2$ Stunden ergibt ganz minimale Speisereste und etwas Schleim beim Spülen. (Ob freie Salzsäure oder Milchsäure vorhanden war, darüber bestehen leider keine Angaben.)

Blutuntersuchung: Leukocyten 14400,
Erythrocyten 3060000 = 61,2 Proz.,
Hämoglobin 7,26 gr = 48,4 Proz.

31. III. Im Stuhle Blut. Stuhl geformt, reichlich, fast schwarz. Untersuchung per Rektum o. B.

7. IV. Leib etwas weicher. Der Leberrand jetzt links deutlich zu verfolgen. Derselbe zieht von der Nabelhöhe hinüber zum Rippenbogen; diesen schneidet er 3 Querfinger nach außen von der linken Mammillarlinie. Dieser Rand ist sehr scharf und hart. Vor einigen Tagen war hier in der Tiefe unter dem Leberrand ungefähr in der Mammillarlinie ein Tumor tastbar, der sich bei der Atmung verschob, und der heute nicht mehr zu fühlen ist.

Seit dem 31. III. kein Blut mehr im Stuhl.

26. IV. Pat. hat spontan und auf Druck starke Schmerzen rechts in der Leber, speziell in der Gallenblasengegend.

2. V. Leib immer noch aufgetrieben. Keine Fluktuation im Abdomen. Links in der Iliacalgegend ein Tumor fühlbar, verschieblich, anscheinend uneben.

Pat. hat weniger Schmerzen. Appetit besser.

16. V. Pat. klagt immer zeitweise über Schmerzen, besonders links in der Lebergegend. Seit gestern Diarrhöen.

30. V. Besserung der Diarrhöen.

9. VII. Starke Schmerzen in der Lebergegend. Leberrand reicht bis in Nabelhöhe. Oberfläche höckerig. Appetit und Schlaf ordentlich.

25. VII. In der letzten Zeit sehr starke Schmerzen, Leberrand

reicht bis zur Spina iliaca ant. sup., sehr hart, verdickt. Druck in der Lebergegend sehr schmerzhaft.

Pat. abgemagert, blaß.

14. VIII. An beiden Beinen Ödem.

13. X. Allgemeinstatus unverändert. Tumor in abdomine eher etwas größer geworden.

6. XI. Pat. hat stark abgenommen in den letzten Tagen, klagt über Schmerzen im Leib. Pat. sieht blaß und hinfällig aus. Im Urin roter Niederschlag. Harnsaures Natron. Opal.

15. XI. Ödem an den Beinen und am Skrotum. Trainage mit Troikarts. Im Harn viel harnsaures Ammoniak und granulierte Zylinder; opal.

19. XI. Leib immer noch stark gespannt, mehr gefüllt als sonst. Am Sacrum beginnender Decubitus.

23. XI. Pat. nicht mehr ganz klar, spricht zeitweise irre, stand in der Nacht auf.

Er wird plötzlich von großer Schwäche befallen. Atemnot. Abnahme der geistigen Kraft. Nach $2^1/_2$ Stunden tritt Exitus ein.

Die Temperatur war in der ganzen Zeit meist in normaler Höhe. Manchmal Anstieg abends auf 38^0. Fünfmal Anstieg auf 39^0. Die Kurve zeigt im allgemeinen kleine Schwankungen; die tägliche Differenz zwischen Morgen- und Abendtemperatur beträgt meist $1—1{,}5^0$. Die letzte Woche vor dem Exitus wird die Kurve auffallend flach; Tagesdifferenzen von nur $0{,}3^0$, ja nur $0{,}1^0$ kommen vor.

Als sehr labil kann der Puls bezeichnet werden. Er schwankt zwischen 60—120 Schlägen in der Minute. Bei Temperaturanstieg steigt der Puls entsprechend; doch auch unabhängig von Temperaturschwankungen zeigt die Pulskurve an verschiedenen Stellen größere Ausschläge. Schon $1^1/_2$ Monate vor dem Exitus steigt die Pulskurve am Abend einige Male unverhältnismäßig hoch über die Temperaturkurve an. 2 Wochen vor dem Ableben kommen Abendzahlen bis 130 vor, die am folgenden Morgen nur eine Verringerung auf 120 pro Minute erfahren. Wo, wie oben beschrieben, die Temperaturkurve vor dem Tode einen sehr flachen Verlauf zeigt, wird auch die Pulskurve sehr flach; Differenzen von nur 2—3 Schlägen zwischen Abend- und Morgenzahlen kommen hier vor.

Die Respiration hält sich während der ganzen Dauer der Krankheit zwischen 20—30 Atemzügen in der Minute, mit nur wenigen Ausschlägen über und unter diesen Zahlen.

Das Körpergewicht, das 1901 angeblich 99,5 kg betrug, hatte beim Eintritt eine Höhe von 70,5 kg. Dann langsames Sinken auf 67,5 kg; rascheres Sinken während einer Periode von Diarrhöen auf 64,5 kg. Wieder kleiner Anstieg auf 67,5 kg. Dann langes Bestehen auf ca. 65 kg. Darauf rasches Ansteigen (Ascites, Ödeme) auf 69,1 kg. (Letzte Wägung am 5. XI.)

Der Stuhl erfolgte in der Regel täglich ein- bis zweimal. Ende Mai ca. 14 Tage dauernde Periode von Diarrhöen. Später erfolgte Stuhl oft nur nach Klysmen. Befund von Blut im Stuhl siehe oben.

Die Menge des täglichen Urins wechselt von 800—2400 cm^3. Die letzte Woche sank die tägliche Quantität auf 500 cm^3. Das spezifische Gewicht schwankt zwischen 1010 und 1020 im Durchschnitt. Gegen den

Exitus zu werden mit den geringeren Harnmengen die Zahlen des spez. Gewichtes höher, bis 1025. Auftreten von Zucker wurde nie beobachtet; Diazoreaktion war stets negativ. Bei der Eiweißreaktion wurde oft Opaleszenz beobachtet, oft war sie auch ganz klar. Einmal im Juli trat an einem Tage $^1/_3$ Promille Eiweiß auf.

Am 24. XI. 1906 fand in der hiesigen pathologischen Anstalt die Sektion statt. Die klinische Diagnose lautete:

Carcinoma ventriculi.
Leber- und Netzmetastasen.

Aus dem Sektionsprotokoll.

Sekt.-Nr. 589, 1906. Pathol.-anat. Anstalt Basel.

Mittelgroße, ziemlich abgemagerte Leiche; 68,5 kg schwer; 167 cm lang. Abdomen in den oberen Partien ausgeweitet. Das ganze obere Abdomen läßt kugelige Knollen durchfühlen. Untere Thoraxapertur stark ausgeweitet. Ödem an beiden unteren Extremitäten.

Zwerchfellstand rechts III. I.-C.-R.; links IV. I.-C.-R. Lungen ziemlich weit nach oben verdrängt. Beiderseits in der Brusthöhle etwas seröse klare Flüssigkeit. Herzbeutel um weniges nach links verdrängt durch die ziemlich weit nach oben reichende rechte Zwerchfellkuppe. — Herz, Foramen ovale offen, zeigt sonst nichts Bemerkenswertes. — Lungen, wenig voluminös, etwas Emphysem und Ödem; sonst o. B. Keine Tuberkulose. — In der mittleren Partie des Ösophagus ein linsengroßer varicöser Knoten. — Brustaorta zeigt beetartige Erhebungen von gelblichweißer Farbe. Sonst Brust- und Halsorgane o. B.

Bei Eröffnung des Abdomens wird die ganze obere Bauchpartie von der Leber ausgefüllt. Im Bauchraum wenig gelbliche klare Flüssigkeit. In der Mammillarlinie reicht der untere Leberrand zwei Hände breit unter den Rippenbogen. Die Leber füllt nicht nur das rechte, sondern auch das linke Hypogastrium aus. Nach unten von der Leber nur der Dickdarm sichtbar, nirgends Dünndarm. Das Colon descendens verläuft über eine kindskopfgroße cystische Partie. Der ganze Bauchinhalt wird auf einmal herausgenommen. Die gewaltig große Leber zeigt cystische Höcker, an welchen Fluktuation nachweisbar ist. Diese kugeligen Prominenzen enthalten eine gelblich-braunrötliche trübe Flüssigkeit. Die Wandung der Höhlen ist glatt, graurötlich marmoriert.

Gallenblase ziemlich groß, Wandung nicht verdickt; enthält dünnflüssige gelbe Galle. Keine Steine. Schleimhaut o. B.

Der Magen zeigt dicht an der Kardia beginnend einen von der kleinen Kurvatur sich sattelförmig ausbreitenden Tumor. Er zeigt eine exulcerierte Fläche von Handtellergröße. Der Geschwürsgrund ist schmutzig graugrünlich, zeigt unregelmäßige Vertiefungen. Der wallartige Rand ist knorpelhart, besonders kardiawärts. Im Magen befindet sich ziemlich viel blutige Flüssigkeit. Der ganze Magen ist stark erweitert. Die Kardia ist für einen Finger passierbar. Größte Ausdehnung des Geschwürs beträgt 12 : 10 cm, der unterste Rand liegt 12 cm oberhalb vom Pylorus. Magenschleimhaut blaß, graugelblich, o. B.

Die Darmschlingen liegen in einer retroperitonealen Hernie (Recessus duodeno-jejunalis.) Im Darm befindet sich ziemlich viel flüssiges Blut. — Nieren zeigen nichts Bemerkenswertes. — Milz ist ziemlich groß. 16 : 9,5 : 2 cm; plattet sich auf der Unterlage ab. Konsistenz vermindert. Auf der Schnittfläche Pulpa braunrot, Trabekel nicht verdickt. Gewicht 287 gr.

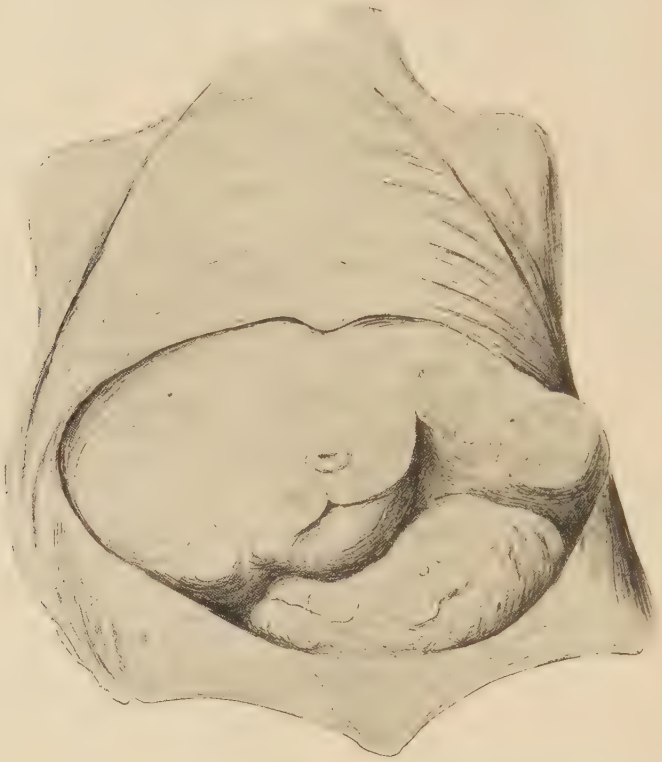

Fig. 1.

Bauchsitus nach Eröffnung des Abdomens. (Zeichnung von Prof. E. Kaufmann).

Netz nicht verbacken, frei. — Geschlechtsorgane o. B. — Wirbelsäule und Sternum o. B. — Gehirn o. B., sehr blaß.

Die makroskopisch-pathologische Diagnose lautete:

Carcinoma ventriculi exulceratum; sanguis in ventriculo et in intestino tenue; anaemia permagna.

Metastases: permagn. hepatis, cystiforme degeneratae.

Tumor lienis.

Ascites. Hydrothorax. Oedema scroti et crurium.

Emphysema et Oedema pulmonum.

Arteriosclerosis. Foram. ovale apertum. Varix in oesophago.

Durch den Magen- und besonders auch durch den Leberbefund war man geneigt, ein Carcinom anzunehmen. Hätte man sich mit dem makroskopischen Befunde begnügt, und dieser sprach vollkommen für Carcinom, so wäre wieder ein primäres Magensarkom verkannt worden. Wie ich schon oben erwähnte, geht man wohl nicht ganz fehl, wenn man annimmt, daß das Magensarkom nicht die Seltenheit besitzt, die ihm allgemein zugesprochen wird. Andererseits möge dieser Fall dazu anregen, sich nie bei der Diagnose Carcinom des Magens mit dem makroskopischen Befund allein zu begnügen, sondern in jedem Falle eine histologische Untersuchung folgen zu lassen. Vor allem sollten Statistiken vermieden werden über Sarkom und Carcinom, sofern nicht die Diagnose jedes einzelnen Falles durch die mikroskopische Untersuchung erhärtet ist Ob sich das Verhältnis zwischen Sarkom und Carcinom des Magens dann wirklich etwas zugunsten des ersteren ändern wird, muß die Zukunft lehren.[1]) Ich begnüge mich hier mit diesen Hinweisen, meine Hauptaufgabe besteht in der Schilderung des Leberbefundes.

Makroskop. Beschreibung des in Formol konservierten Präparates.

Die ganze Leber besitzt eine Breite von 34,5 cm; eine Länge von 37,5 cm und eine Dicke von 14 cm. Der größte Querumfang beträgt 85 cm. Größter Längsumfang des rechten Lappens ist 89 cm, entsprechender des linken 72 cm. Der Umfang zwischen den beiden Lappen mißt 60 cm.

Das Gewicht beträgt 10900 gr. Gegenbauer gibt als mittleres Lebergewicht an 1871 gr (Krause) und 0,8—2,1 kg (Frerichs). Die Leber beträgt bei Männern durchschnittlich 28 Promille des Körpergewichts. Auf diesen Fall, der ein Gewicht von 685 kg besitzt, angewandt, wäre also ein Lebergewicht von 1918 g zu erwarten. Das wirkliche Gewicht von 10900 g übertrifft das Durchschnittsgewicht somit um mehr als das fünffache.

Diese enorme Vergrößerung betrifft hauptsächlich den rechten Lappen, dieser macht schätzungsweise etwa $^3/_4$ der gesamten Masse aus.

Auf der Vorderfläche sieht man vier große Cysten, je eine am oberen und unteren Ende des rechten und linken Leberlappens. Daneben sind noch mehrere kleine derbe Knoten zu sehen, von denen einige kugelig prominent erscheinen, andere deutliche Einziehungen und Krebsnabelbildungen zeigen.

---

1) Neuere Erfahrungen haben mir die Unmöglichkeit einer sicheren makroskopischen Unterscheidung von Sarkom und Carcinom des Magens wiederum klar demonstriert. E. Kaufmann-Göttingen.

Die Hinterfläche der Leber zeigt die Fortsetzung der oben erwähnten vier Cysten. Daneben noch kleinere Cysten und wiederum schöne Krebsnabelbildungen. Der Lobus Spigelii ist relativ klein und zeigt nur am unteren Ende Metastasenbildung. Der Lobus quadratus dagegen ist ganz vom Tumor durchsetzt und scheint durch ungleiches Wachstum der Geschwulstmassen gegenüber normalen Leberbildern stark nach oben verschoben.

Die Gallenblase ist abgetrennt. Sie saß versteckt in einer tiefen Einsenkung zwischen rechtem und linkem Lappen. Weiteres darüber siehe oben beim Sektionsprotokoll.

Fig. 2.

Frontalschnitt durch die Leber. Hintere Hälfte von vorn gesehen.

Die Farbe des Lebergewebes ist bräunlich-gelb, die Metastasen heben sich durch hellere Farbe deutlich dagegen ab. Einzelne dunklere Stellen in den Cystenwandungen lassen auf vorangegangene Blutungen schließen. Die kugeligen Tumoren zeigen deutliche Fluktuation.

Beim Durchschneiden der Leber in frontaler Richtung bietet sich ein äußerst interessantes Bild.

Die Abbildung 2 zeigt die Vorderansicht des hinteren Stückes. Oben und unten im rechten Lappen erweisen sich die schon von außen

bemerkten Cysten als mächtige Hohlräume von ziemlich kugeliger Gestalt. Daneben finden sich noch kleinere Cysten. Der linke Lappen wird von vier größeren Cysten eingenommen (die oberste liegt hinter der Schnittfläche), daneben sieht man noch mehrere kleinere.

Der Inhalt der Cysten ist eine trübe, etwas dickliche, dunkelbraunrötliche Flüssigkeit. Die Gesamtmenge des ausfließenden Inhaltes der Cysten beträgt im ganzen ca. 3500 cm^3.

Die chemische Untersuchung des Cysteninhaltes, die Herr Dr. Bloch, Assistent an der med. Abteilung des hiesigen Bürgerspitals, vorzunehmen die Freundlichkeit hatte, ergab: Spez. Gewicht 1015 bei Zimmertemperatur. — Eiweiß 1,5 Proz. — Reduzierende Substanzen fehlen. Nylander und Trommer negativ. — Kein Bilirubin, kein Urobilin.

Von Formelementen wurden gefunden weiße und rote Blutkörperchen, Fibrinflöckchen und Zelldetritus.

Zwei der Cysten, nämlich die große im unteren Teile des rechten Leberlappens und eine kleinere im oberen Teile des linken Lappens waren vollgepfropft mit lockeren Fibringerinnseln von gelblichbraun-rötlicher Farbe. Diese Massen waren sehr zerreißlich und waren an der Cystenwand so gut wie gar nicht fixiert. Sie waren ganz durchtränkt mit ähnlicher Flüssigkeit, wie sie die anderen Cysten füllte.

Die Dicke der Cystenwandungen war an den einzelnen Cysten ringsherum von ziemlich gleichbleibender Größe, allerdings mit kleinen Unterschieden. Die Cysten untereinander verglichen, waren die Differenzen ziemlich groß. So zeigt die große Cyste im oberen rechten Leberlappen Wandstärken von 3—5 mm. Die große Cyste darunter solche von 7 bis 12 mm. Die größte Wanddicke weist eine kleine Cyste dicht unterhalb der letztgenannten auf, mit einer Stärke von 25 mm.

Die Innenseite der Cystenwandungen ist im allgemeinen auffallend glatt. Beinahe alle Cysten sind wie von einer spiegelnden Membran ausgekleidet, die am meisten Ähnlichkeit mit der pyogenen Membran einer Abszeßwand hat. Die Farbe ist in einzelnen Cysten glänzend grau, in anderen mehr bräunlich. Die große Cyste oben im rechten Lappen zeigt hellere, narbige, etwas strickleiterartige Stränge auf bräunlichem Grunde, sehr ähnlich der Wand einer alten Lungenkaverne.

Die Cystenwand ist im allgemeinen sehr kompakt, nur einzelne Stellen zeigen grobe bis feinere Durchlöcherung, ähnlich morschem Holz. Eine Cyste in der Mitte dagegen ist ganz durchsetzt mit größeren und kleineren bienenwabenartigen Hohlräumen, die teilweise mit Flüssigkeit wie die Cyste selbst, anderenteils mit Blutgerinnseln gefüllt sind.

Deutliche Struktur in den Cystenwandungen ist nirgends zu erkennen, nur hier und da sieht man Andeutung von radiärer Streifung. Nach außen sind die Wandungen meist ganz scharf abgesetzt, an einzelnen Stellen ist der Übergang aber mehr ein allmählicher.

Die Farbe der Cystenwandungen ist nicht überall gleich. Einige zeigen die hellweiße Farbe eines Scirrhus, andere sind mehr gelb, wieder andere hellbraunrötlich gefärbt. Das Ganze bildet ein äußerst farbenreiches Bild.

Wo die Wandungen verschiedener Cysten zusammenstoßen, sieht man keine gröbere Verschmelzung der beiden Wandungen, sondern Binde-

gewebsstreifen teilweise mit eingeschlossenen spärlichen Leberpartien bilden eine deutliche Grenze.

Das Lebergewebe zwischen den Metastasen ist gelblichbraun auf Schnitt, zeigt deutliche Leberzeichnung und bietet keine Besonderheiten.

Die oben beschriebenen Krebsnabelbildungen finden sich sämtlich nur an festen Knoten; Erweichung und Cystenbildung findet sich keine darunter. Dies erklärt sich aus ihrer Entstehung, da sie Einziehungen nach narbiger Schrumpfung der zentralen Teile der Knoten darstellen.

Mikroskopische Beschreibung.

Es wurden behufs der histologischen Untersuchung Schnitte gemacht vom Primärtumor, sowie von den verschiedensten Stellen der Lebermetastasen. Das Verfahren war: Formol, steigend starker Alkohol, Alkohol-Äther, Celloidin. Gefärbt wurden die Schnitte mit Hämatoxylin-Eosin und nach van Gieson. Ferner wurden Gefrierschnitte hergestellt zu Sudan III Färbung.

Topographischer Sitz des Tumors im Magen ist die glatte Muskulatur; Submucosa und Mucosa ziehen sich auf weite Strecken unverändert darüber hin.

Das Protoplasma der Zellen ist reichlich, fein granuliert, stellenweise aber auch leicht streifig. Die Kerne sind entsprechend groß, längsoval oder spindelig, färben sich stark und zeigen feinere oder gröbere Granulierung. Die Anschwellung der Spindeln kommt zwischen die sich verjüngenden Enden der Nachbarzellen zu liegen. Die Zellen liegen wirr durcheinander, so daß durch quere Durchschneidung vielfach Rundzellen vorgetäuscht werden. Diese Querschnitte sind im allgemeinen regelmäßig rund, nicht eckig wie quergeschnittene Muskelzellen. Dies ist von Wichtigkeit wegen der Differentialdiagnose mit Myom und Myosarkom. Zwischen den Zellen findet sich spärliches Bindegewebsstroma, dieses ist reichlicher vorhanden zwischen den Zellbündeln. An den Stellen des fortschreitenden Wachstums stehen die Zellen in nächster Umgebung der Blutgefäße, sie können hier eine förmliche Zellscheide bilden um neugebildete Blutgefäße und sie schließen sich den Gefäßverzweigungen innig an. Die einzelnen Zellelemente sind nicht gleichförmig ausgebildet, sondern es finden sich größere und kleinere Spindeln. Auch die Ausbildung der Kerne ist wechselnd, so finden sich auch Zellen mit zwei Kernen, die meist unterschiedliche Größe haben. Der Zusammenschluß der Zellen zu Zügen ist deutlich, jedoch an manchen Stellen nicht sehr ausgesprochen.

Das ist das allgemeine Bild des Tumors, wie man es sowohl an den Präparaten des Magens als denjenigen der Leber findet. Eine gewisse Monotonie der Bilder ist nicht zu verkennen, im einzelnen bieten sich aber doch kleinere Verschiedenheiten, die weiter unten berücksichtigt werden sollen. Zuerst ein Wort über die Deutung der mikroskopischen Bilder. Das fibröse Element spielt, wie besonders an van Gieson Präparaten auffällt, eine große Rolle, so daß die Abgrenzung von Fibrosarkom nicht ganz leicht ist. Ferner wirkte erschwerend, daß manche Stellen an den Magenpräparaten große Ähnlichkeit mit Bildern bieten, die wir an Uterusmyomen zu sehen gewohnt sind. Es finden sich hier eigentliche

Faszikel und ausgesprochene Bündelbildung. Um gegen Myom, bezw. Myosarkom eine sichere Abgrenzung zu haben, wurden Kontrollpräparate hergestellt von einem zweifaustgroßen cystischen Fibromyom des Uterus, das sich in der hiesigen Sammlung befindet. Schnitte davon und Schnitte meines Falles wurden genau gleich behandelt und miteinander gefärbt. Besonders an van Gieson-Präparaten wurde nun eine Unterscheidung leicht. Beim Uterusmyom ist die Anordnung der Zellen in Faszikeln und wellenförmigen Zügen ungemein viel deutlicher ausgesprochen. Vielfache Durchflechtung der Züge findet statt. Die Begrenzung der Muskelfaszikel durch Bindegewebe ist viel markanter, sogar die einzelnen Zellen zeigen vielfach einen deutlichen bindegewebigen Saum. Im anderen Falle bilden die Zellen, abgesehen von einigen wenigen Stellen, mehr lockere Bündel, eigentliche Faszikel sind nicht vorhanden. Die Gleichmäßigkeit der Bilder, die trotz der verschiedensten Schnittrichtung im Uterusпräparat immer wieder zur Geltung kommt, ist hier fast ganz verloren gegangen. Das Bindegewebe steht außerdem in meinem Falle mehr selbständig da, es umsäumt nicht die Bündel und einzelnen Zellen. Von metastasierendem Myom bezw. Myosarkom ist somit in meinem Falle abgesehen. In einer kürzlich erschienenen Arbeit bespricht Kathe die myogenen und die myoblastischen Sarkome. Unter den ersteren versteht er Sarkome, die genetisch auf die glatte Muskulatur zurückzuführen sind; die anderen sind Sarkome, die auf anderer Basis entstanden sind, welche aber die Fähigkeit in sich tragen, Muskelgewebe oder Muskelzellen ähnliches Gewebe zu bilden. In diesem Sinne darf in meinem Falle die Diagnose gestellt werden auf ein myogenes großzelliges Spindelzellensarkom mit ziemlich reichlich vorhandenem fibrösem Element. Daß Spindelzellensarkome genetisch auf die glatte Muskulatur zurückgeführt werden können, haben vor Kathe schon viele andere, darunter Borst und v. Hansemann, betont, auch ist dies schon lange in die Lehrbücher übergegangen. Dazu stimmt dann auch gut das Bild der Magenpräparate, wo eine gewisse Andeutung an Muskelzellen noch erhalten ist; beim weiteren Wachstum und besonders in den Metastasen gingen diese Anklänge dann aber ganz verloren.

Nun zu den Einzelheiten. In Magenpräparaten sieht man an einigen Stellen ganz eigenartige Epithelien, die Epithelien von Speicheldrüsen ähnlich sind. An einer Stelle, die ganz vom Tumor eingeschnürt sind, lösen sich diese Epithelien ab und fallen ins Lumen hinein. Es handelt sich hierbei um Magendrüsen. Stellenweise haben Druck und mangelhafte Ernährung nekrotisierend auf Zellhaufen des Tumors selbst eingewirkt, sie gleichsam erwürgt. Die jungen, mehr rundlichen Zellen, die an anderen Stellen, wo diese Faktoren nicht mitspielten, vorherrschend sind, haben hier das Feld geräumt; übrig geblieben sind nur die ältesten Formen, die ganz langen Spindelzellen. Die Kerne der letzteren sind vielfach pyknotisch.

An den Leberpräparaten interessiert vor allem das Verhalten des Lebergewebes und die Art des Weiterwachstums des Tumors. Schön ist in noch erhaltenen Leberzellen Gallenpigment zu sehen in den Partien, wo durch die Geschwulstmassen ein Druck und damit Gallenstauung bewirkt wurde. Nach außen ist das Lebergewebe an manchen Stellen stark durchblutet. Gegen den Tumor zu gehen dann zuerst die vulnerabeln

Leberzellen zugrunde, während die viel resistenteren Gallengänge noch lange erhalten bleiben. So sieht man Stellen, wo in den atrophisch gepreßten Randpartien im Bindegewebe eingeschlossene Gallengänge sitzen, deren Epithelien starke Wucherungsvorgänge zeigen. Oft ist das ursprünglich portale Bindegewebe mit Resten von Lebergewebe, die ganz nekrotisch sind, durchsetzt. Die Leberzellen verschwinden dann ganz, bis auf kleine Massen Gallenpigment in Form grünlicher Schollen.

An vielen Stellen der Präparate sieht man Gebilde, die anfangs in etwas an Riesenzellen erinnern. Doch sehen sie ganz epithelial aus. Die Kerne sind mehr randständig, haben durch verschiedene Schnitthöhe ganz ungleiche Form und Größe, sie bilden nicht, wie in einer typischen Riesenzelle, in der Mitte einen Haufen von ziemlich gleich großen Kernen. Sie haben größte Ähnlichkeit mit Gallengängen, und als solche sind sie auch anzusprechen, denn beim Durchsehen der Präparate gelangt man an Stellen, wo der Übergang von in Lebergewebe eingeschlossenen Gallengängen zu diesen riesenzellenartigen Gebilden in jeder Phase dieser Umwandlung deutlich zu erkennen ist. Es sind somit Stücke von Gallengangssprossen, die sehr kernreich und scheinbar isoliert sind. Schön zu sehen ist auch, wie diese Gallengangsepithelien vielfach in starke Wucherung geraten sind, um funktionellen Ersatz für untergegangene Elemente zu schaffen.

Was das Weiterwachstum des Geschwulstgewebes betrifft, so gelangt man durch die mikroskopische Untersuchung zu dem Ergebnis, daß dieses ausschließlich oder doch vorwiegend ein infiltratives genannt werden muß; makroskopisch machte es mehr den Eindruck von expansivem Wachstum. Auf das infiltrative Moment des Wachstums weisen Leberzellen hin, die rings von Tumor umgeben sind, teilweise in Gesellschaft von Gallengängen. Gegen das Innere des Tumors zu werden diese Leberzellen immer mehr atrophisch und die Gallengänge werden schließlich zu den oben erwähnten Gebilden. Die Absprengung des umgebenden Lebergewebes geschieht in Schichten, ähnlich einem Stück aufgefaserten Holzes. Leberreste trifft man noch bis schätzungsweise 100 μ und mehr in der Tiefe, vom noch nicht ergriffenen Rande an gerechnet; Gallengänge noch bedeutend tiefer. Die tiefsten Leberbälkchen sind winzig klein, die weichen Zellen geben dem andrängenden Geschwulstgewebe nach, so daß vielfach eckige, absonderlich gestaltete Figuren entstehen. Gallengangspartien, die in der Peripherie noch mit reichlichem Bindegewebe umgeben sind, werden von beiden Seiten eingeengt und ziehen als lange Stränge immer schmäler werdend in die Tiefe, um dann allmählich im Tumor unterzugehen; vorher noch einzelne Inseln bildend, die oft noch mit portalem Bindegewebe umgeben sind. An Stellen, wo mehr expansives Wachstum vorherrscht, werden die Leberzellen in der Peripherie in eine konzentrische, ziemlich regelmäßige Lagerung gedrängt, durch den Druck des wachsenden Tumors.

In der Tiefe erscheint der Tumor ganz kompakt; außen dringt er jedoch in einzelnen Zapfen vor. An manchen Stellen, wo Tumor an Bindegewebe stößt, ist keine scharfe Grenze zu erkennen, sondern es findet sich ein ganz diffuses Ineinanderübergehen. An einzelnen Stellen findet sich mehr alveoläres Wachstum, ähnlich zellreichem jugendlichen Bindegewebe, das spindelzellige Züge vermissen läßt. Beide Arten kommen nahe bei-

einander vor, und man kann die beiden scharf getrennten Arten von Wachstum in einem Gesichtsfelde sehen. Doch ist dies selten.

Spalten, die mancherorts zu sehen sind, sind wohl vielfach als Kunstprodukte anzusprechen, entstanden durch ungleiche Schrumpfungsvorgänge der jungen saftreichen Zellen beim Härtungsprozeß, teilweise auch als Lymphspalten. Diese Bilder erinnern in etwas an gallertiges Gewebe. Nur Schrumpfungsprozesse anzunehmen, geht nicht an, da stellenweise deutliche Anpassung der Kerne an solche Vakuolen zu beobachten ist, ähnlich wie z. B. in Fettlebern. Auch schleimige Geschwulstdegeneration mag etwas

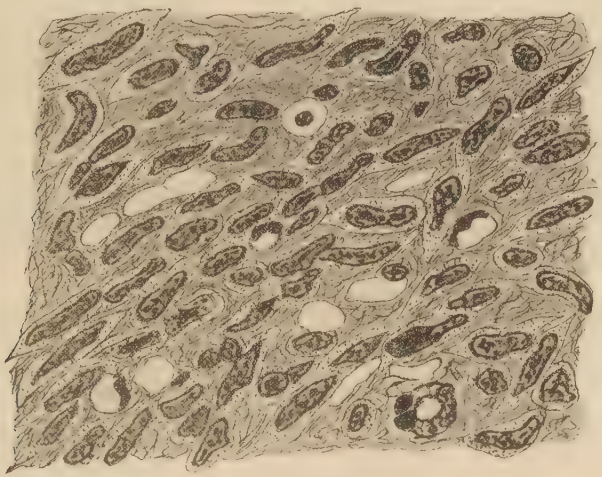

Fig. 3.

Partie einer Lebermetastase bei starker Vergrößerung.

mitgespielt haben, sowie starke ödematöse Durchtränkung. Besonders an solchen Stellen wimmelt es geradezu von Kapillaren. Die Geschwulstzellen kommen in flüssige Substanz zu liegen, diese sieht aus wie ödematöses Bindegewebe; die darin liegenden Sarkomzellen werden dann gewissermaßen ausgelaugt. Teilweise enthalten diese Vakuolen auch Fett, wie an Sudan III-Präparaten zu erkennen ist. Zellgrenzen sind an solchen Stellen fast keine zu sehen, es macht mehr den Eindruck von diffusem Protoplasma.

Zusammengefaßt handelt es sich also um ein ziemlich bindegewebsreiches, myogenes, etwas polymorphes großzelliges Spindelzellensarkom, das in infiltrativer Weise um sich griff, die dadurch ins Innere verlagerten Leberzell- und Gallengangselemente allmählich zum Verschwinden brachte und mancherlei Zeichen regressiver Veränderungen darbietet. Über das Nähere der Cystenentwicklung verweise ich auf ein späteres Kapitel.

Primäre Magensarkome in der Literatur.

Die Weiterverbreitung von Magensarkomen erfolgt meist (Schlesinger) auf dem Wege der Lymphbahnen. Nach Kaufmann spielt der Blutweg zur Metastasenbildung eine große Rolle. Die Lebermetastasen in meinem Fall sind jedenfalls auf den Übertrag durch den Blutweg zurückzuführen. Mitunter treten keine Metastasen auf (Fleiner).

Sekundäre Sarkome des Magens gelten allgemein für viel weniger selten als primäre.

Im folgenden bringe ich eine kurze Übersicht über die bis jetzt veröffentlichten primären Magensarkome mit Hinweis auf Metastasenbildung dabei überhaupt und speziell über Lebermetastasen. In dem nächsten Kapitel werde ich dann diejenigen Fälle weiter ausführen, die in bezug auf den Leberbefund ähnliche Verhältnisse wie mein Fall aufweisen, unter Hinzufügung von andern damit zu vergleichenden Fällen.

Ich führe also an:

Coupland. 24jähr. Weib. Lymphosarkom. Metastasen in Lymphdrüsen, Ovarien und Nieren. Leber frei.

Cruveilhier. 41jähr. Mann. Lymphosarkom. Drüsenmetastasen und Milzvergrößerung. Leber frei.

Dock. 55jähr. Mann. Lymphosarkom. Keine Metastasen. Wurde operiert.

v. Haberer. 35jähr. Weib. Lymphosarkom. Metastasen in Mesenteriallymphdrüsen und m Dünndarm. Leber frei. Operiert.

Hadden. 53jähr. Weib. Lymphosarkom. Keine Metastasen. Leber frei.

Hammerschlag. 39jähr. Weib. Lymphosarkom.

Fleiner. 36jähr. Weib. Lymphosarkom. Keine Metastasen. Leber frei.

Guys Hospital. 36jähr. Mann. Lymphosarkom. Metastasen in Duodenum und Ileum. Leber frei.

Kehr. 44jähr. Mann. Lymphosarkom. Keine Metastasen. Leber frei. Operiert.

Kundrat. I. Weib, Greisin. Lymphosarkom.
II. 29jähr. Mann. Lymphosarkom.
III. 34jähr. Mann. Lymphosarkom.
IV. Mann, Greis. Lymphosarkom. Übergreifend auf Peritoneum und Netz. I.—III. nicht zu ersehen, ob Metastasen.

Maaß. 18jähr. Mann. Lymphosarkom. Operiert. Dann Tod. Peritoneum parietale infiltriert. Linker Leberlappen per continuitatem ergriffen, rechter Lappen frei.

Mintz. 30jähr. Mann. Lymphosarkom. Metastasen in den Lymphdrüsen der kleinen Kurvatur, im Ligamentum hepato-duodenale, im linken Hoden und Funiculus spermaticus. Leber frei.

Morton. 39jähr. Mann. Lymphosarkom. Keine Metastasen. Leber frei.

Pitt. 48jähr. Mann. Lymphosarkom. Drüsenmetastasen. Milzvergrößerung. Leber frei.

Salaman. I. Lymphosarkom. 42jähr. Mann. Metastasen vorhanden. Leber frei.

II. 51jähr. Mann. Lymphosarkom. Metastasen in den Lymphdrüsen des Omentum. Leber frei.

Schlesinger. 48jähr. Weib. Lymphosarkom. Lebermetastasen vorhanden.

Schopf. Weib. Lymphosarkom. Metastasen in den Mesenteriallymphdrüsen. Leber frei. Operiert.

Török und Hacker (beschreiben den gleichen Fall). 21jähr. Weib. Lymphosarkom. Operiert. Ein halbes Jahr später Tod an Rezidiv.

St. Bartholomews-Museum. (Salaman.) Alter und Geschlecht nicht zu ersehen. Rundzellensarkom. Keine Metastasen. Leber frei.

Brooks. 67jähr. Mann. Multiples Rundzellensarkom, nach alter Schußverletzung.

Cayley. 57jähr. Mann. Rundzellensarkom. Metastasen in einigen Lymphdrüsen der kleinen Kurvatur. Leber frei.

Drost. 65jähr. Weib. Rundzellensarkom. Metastasen nur in einigen Lymphdrüsen. Leber frei.

Fleiner. 48jähr. Weib. Rundzellensarkom. Keine Metastasen. Leber frei. Gastroenteroanastomie.

Krüger. 18jähr. Mann. Rundzellensarkom. Übergreifend auf die Leber. Keine Metastasen.

Wickham Legg. 17jähr. Weib. Rundzellensarkom. Drüsenmetastasen. Verwachsung des Tumors mit dem unteren Leberrand und Einwachsen in das Lebergewebe.

Lowe. 62jähr. Mann. Rundzellensarkom. Metastasen in Pankreas und Nieren. (Fraglich, ob wirklich der Primärtumor am Magen war.)

Pathologie, Basel 1903. Sekt. 287. Rundzellensarkom. 45jähr. Mann. Metastasen in Jejunum, Omentum majus und Leber.

Pathologie, Basel 1892. Sekt. 51. Sarcoma magnocellulare. 38jähr. Weib. Metastasen in Lymphdrüsen, Sternum, Rippen, Knochenmark und Leber.

Perry und Shaw. I. 38jähr. Weib. Rundzellensarkom. Keine Metastasen. Leber frei.

II. 67jähr. Mann. Rundzellensarkom. Metastasen im Peritoneum und in der rechten Nebenniere. Leber frei.

III. 18jähr. Weib. Rundzellensarkom. Duodenum, Lenden- und Magenlymphdrüsen ergriffen. Leber frei.

IV. 15jähr. Mann. Rundzellensarkom. Metastasen in den Mesenteriallymphdrüsen und den Nieren. Leber frei.

Pstrokonski. 34jähr. Mann. Rundzellensarkom. Keine Metastasen. Leber frei.

Rasch. 35jähr. Weib. Rundzellensarkom. Metastasen im Darm, Brust- und Bauchfell. Leber frei.

Salzer und Hinterstoißer (beschreiben den gleichen Fall). 42jähr. Weib. Rundzellensarkom. Operiert von Billroth. Leber frei.

Sibley (47jähr. Mann. Metastasen vorhanden. Leber frei) und

Wilks. 18jähr. Weib. (Beide hält Virchow für Rundzellensarkome, doch bestehen ernste Zweifel.) Metastasen in Ovarien. Leber frei.

Stähelin. Pathologie, Basel 1906. Sekt. 224. Rundzellensarkom. 51jähr. Weib. Tumor etwas ins Pankreas eingewachsen. Metastasen im Rippenknorpel. Leber frei. (Arbeit noch nicht erschienen.)

Strauß. Alter und Geschlecht nicht angegeben. Rundzellensarkom des Magens kombiniert mit Hautsarkomatose. Fraglich, was primär. Leber frei.

Thursfield. 4jähr. Junge. Rundzellensarkom. Metastasen in den Nieren. Leber frei.

Virchow. Junges Mädchen. Rundzellensarkom. Metastasen im Peritoneum und beiden Ovarien. Leber frei.

Welsch. 52jähr. Mann. Rundzellensarkom. Operiert. Tod später an Rezidiv, anscheinend Netzmetastasen. Keine Sektion gemacht.

Handfort. 74jähr. Mann. Mischung aus Rund- und Spindelzellen. Übergreifend auf Netz und andere Baucheingeweide. Metastasen in den Nieren. Leber frei.

Wilson. Geschlecht und Alter nicht zu ersehen. Rund- und Spindelzellen. Übergreifend auf das Duodenum. Leber frei. Keine Metastasen. Operiert.

Finlaison. $3^1/_2$jähr. Kind. Spindelzellensarkom. Keine Metastasen. Leber frei.

Hardy. 45jähr. Weib. Spindelzellensarkom (fraglich, da nicht mikroskopisch untersucht). Sarcom fasciculé; äußerlich Scirrhus ähnlich.

Malvoz. 78jähr. Weib. Spindelzellensarkom. Keine Metastasen. Leber frei.

Robert. Mann. Sarcom. plexiforme. Von Metastasen nichts gesagt.

Zahn (bei Tilger). 50jähr. Weib. Spindelzellensarkom, eingewachsen in die Milz, deren eine Hälfte sarkomatös verändert ist. Metastasen in den angrenzenden Zwerchfellpartien. Leber frei.

Weißblum. 47jähr. Weib. Spindelzellensarkom. Metastasen vorhanden, auch in der Leber.

Allessandri. 53jähr. Weib. Fibro- oder Myosarkom. Keine Metastasen. Leber frei.

v. Eiselsberg. Fibromyom des Magens mit fibrosarkomatösem Zentrum. Keine Metastasen. Operiert.

Ewald. 29jähr. Mann. Fibrosarkom. Von Metastasen nichts erwähnt.

Habershon. 47jähr. Weib. Fibrosarkom. Keine Metastasen. Leber frei.

Pathologie, Basel 1898. Sekt. 236. 56jähr. Weib. Fibrosarkom. Keine Metastasen. Leber frei. Operiert. Tod an Sepsis und Peritonitis.

Tilger. 78jähr. Weib. Fibrosarkom kombiniert mit Spindelzellensarkom. Von Metastasen nichts erwähnt.

Cantwell. 52jähr. Weib. Fibromyxosarkom. 12 Pfund schwerer Tumor. Keine Metastasen. Leber frei.

Hermann. 60jähr. Weib. Fibromyxosarkom. Keine Metastasen. Leber frei. Operiert.

Dreyer. 43jähr. Mann. Fibrosarcoma carcinomatodes. Hautmetastasen rein sarkomatös. Drüsenmetastasen zeigen Fibrosarcoma carcinomatodes. Metastasen in den Wirbelkörpern. Leber frei.

Capello. 54jähr. Weib. Cystisches Myosarkom. Keine Metastasen. Leber frei. Operiert.

Cohn. 71jähr. Weib. Myosarkom. Von Metastasen nichts gesagt.

Hansemann. 43jähr. Mann. Myom. (Wohl richtiger als Myosarkom bezeichnet. Ob reine Myome Metastasen bilden können, wird von vielen Seiten noch als sehr fraglich aufgefaßt. Um keine Verwirrungen anzurichten, ist es wohl besser, solche Fälle, bis diese Fragen entschieden sind, als Myosarkom aufzufassen.) Lebermetastasen vorhanden.

Kosinski und Brodowski beschreiben denselben Fall (vielfach fälschlich in der Literatur als zwei Fälle aufgeführt). 65jähr. Pat. Myosarkom. Metastasen in der Leber.

Moser. I. 41jähr. Weib. Myosarkom. Operiert.

II. 17jähr. Weib. Myosarkom. Operiert.

III. 50jähr. Mann. Myosarkom. Leber mit bohnengroßen Myosarkommetastasen; daneben noch Carcinommetastasen darin von primärem Nebennierencarcinom.

Schlesinger. 42jähr. Weib. Myosarkom. Keine Lebermetastasen.

Virchow. I. Myosarkom. Keine Metastasen.

II. Myosarkom. Keine Metastasen. Bei beiden nichts Näheres zu ersehen.

Weiß. Myosarkom. Original mir nicht zugänglich.

Bruch. Angiosarkom. Metastasen in den Magenlymphdrüsen. Leber frei.

Kaufmann. 70jähr. Weib. Submucöses Fibromyom mit Übergang zu perivaskulärem Sarkom. In der Leber kindskopfgroße Metastasen von demselben Bau.

Westphalen. 28jähr. Mann. Myxosarkom. Knötchen im Netz. Verwachsungen mit der Leber.

Hansemann. 69jähr. Mann. Endotheliom. Riesige Lebermetastasen.

Jungmann. Endotheliom. Metastasen in einer Magenlymphdrüse. Weiteres nicht angegeben.

Tilger. 35jähr. Weib. Endotheliom. (Von Tilger als stenosierende Pylorushypertrophie bezeichnet, von Meinel als Endotheliom klargestellt.) Metastasen in den Drüsen der kleinen Kurvatur. Leber frei.

Browicz. Demonstrierte ein primäres Magensarkom. Nähere Einzelheiten fehlen.

Kuttner und Lindner. 21jähr. Weib. Prim. Magensarkom. Original mir nicht zugänglich.

Leube. Primäres Sarkom des Magens mit Sarcomatosis cutis.

Pathologie, Basel 1900. Sekt. 214. 76jähr. Mann. Polymorphes Sarkom. Keine Metastasen. Leber frei.

Steudel. 46jähr. Mann. Sarcoma pylori. (Was für eine Art, nicht gesagt.) Keine Metastasen. Leber frei. Operiert.

Weitere primäre Magensarkome scheinen beschrieben zu haben:

Hammerschlag, Redtenbacher, Schepelern, Chernjaeff, Andrews and Butlin, Hartley, Hayem and Lion, Vogel, Mathieu, doch waren mir diese Arbeiten nicht zugänglich.

Fälle der Literatur mit ähnlichem Leberbefund wie in meinem Fall, nebst weiteren damit zu vergleichenden Fällen.

Wie aus dem vorigen Kapitel zu ersehen ist, sind Lebermetastasen nicht die Regel bei primärem Magensarkom, sie bilden im Gegenteil eher eine Ausnahme. Von den oben angeführten 85 Fällen besitzen nur neun Lebermetastasen, also ca. $^1/_{10}$ der Fälle, während Metastasenbildung überhaupt in 39 der Fälle auftritt. (Soweit Angaben vorhanden sind.)

Betrachten wir zuerst einige der Lebermetastasen bei primärem Magensarkom.

Schlesinger beschreibt bei seinem Fall von Lymphosarkom die Leber wie folgt: Im rechten, unförmlich vergrößerten Lappen zwei etwa mannskopfgroße Knoten, welche auf der Schnittfläche milchweiß, stellenweise etwas faserig erscheinen, fast keinen Saft geben. Im Zentrum des einen Lebertumors zwei haselnußgroße, scharf umschriebene Nekrosen.

Brodowski-Kosinski. Myosarkom. Leber infolge des auf ihr lastenden Druckes der Primärgeschwulst ein wenig verkleinert; darin einige Knoten, der größte von Apfelgröße. Diese Knoten waren scharf abgegrenzt vom Lebergewebe, hatten zahlreiche dunkelrote Flecken auf der Schnittfläche und in etwas größeren Knoten mit rötlicher Flüssigkeit erfüllte Räume.

Weißblum. Spindelzellensarkom. Das Parenchym der Leber ist von mehreren zirkumskripten bis hühnereigroßen Knoten durchsetzt.

Kaufmann. Fibromyom mit Übergang zu perivaskulärem Sarkom. In der Leber kindskopfgroße Metastasen von demselben Bau.

Hansemann. Endotheliom. Leber 9100 g schwer. Im rechten Lappen lappiger, über mannskopfgroßer Geschwulstknoten, der im Zentrum sulzig erweicht ist. Darunter ein ähnlicher apfelsinengroßer. Dann noch viele kleinere Knoten.

Hansemann. Myom. Wohl richtiger als Myosarkom zu bezeichnen. (Vergleiche das vorige Kapitel.) Leber durchsetzt von genabelten Geschwülsten von Hanfkorn- bis Faustgröße. Auf dem Durchschnitt waren diese Tumoren sämtlich cystisch erweicht und enthielten eine klare, gelbliche, etwas fadenziehende Flüssigkeit, neben feinen Fäden aus geronnenem Material. (Kein Blut darin.) Eine ähnliche Beschaffenheit zeigten zwei Tumoren, die im Pankreas saßen und eine faustgroße Geschwulst beim Wurmfortsatz.

Ferner Sarkomfälle mit ähnlichem Leberbefund, wo der Primärtumor an anderer Stelle als am Magen saß.

Tilger. 40jähr. Weib. Alveoläres Angiosarkom; primär der Magenlymphknoten der kleinen Kurvatur. Leber besonders rechts stark vergrößert, rechter Lappen fast rundlich; Durchmesser 250 mm, Dicke 65 mm. Linker Lappen entsprechend 160 und 50 mm. Oberfläche mit großer Menge

hanfkorn- bis apfelgroßer Tumoren übersät, von denen nur die größeren über das Niveau der Oberfläche hervorragen. Sehr weich, fast fluktuierend. Nirgends Einziehungen oder Nabelbildungen.

Ehrich. Spindelzellensarkom des Mesocolon. Im rechten Leberlappen an der Vorderseite zwei leicht prominente, an der Rückseite nach dem scharfen Rande ein apfelgroßer, stark prominierender Geschwulstknoten; dieselben zeigten sämtlich zentral, ungefähr zur Hälfte ihres Volumens, eine cystische Beschaffenheit und enthielten einen dickflüssigen, rötlichen Inhalt. Die Wand dieser Cysten bot eine völlig glatte Beschaffenheit und wurde, wie die histologische Untersuchung ergab, durch unverändertes Sarkomgewebe gebildet.

Bramwell und Leith erwähnen ein enorm großes Primärsarkom der Leber, in welchem eine große Blutcyste entwickelt war, welche Anlaß zur Verwechslung mit Leberabszeß bot. Ähnlich führt Godlee ein Sarkom an, in dem sich eine Blutcyste gebildet hatte. Auch Garel beschreibt ein cystisches Sarkom.

Wegen großer Ähnlichkeit möchte ich auch einige Fälle von Carcinom anführen, beruht doch die Cystenbildung bei beiden auf denselben Vorgängen.

Ehrich. Plattenepithelcarcinom des Ösophagus. Leber durchsetzt von kirsch- bis walnußgroßen Geschwulstknoten, die sämtlich zentral einen ganz glattwandigen Hohlraum bis Kirschgröße aufweisen mit einer klaren gelblichen Flüssigkeit.

Ehrich. Magencarcinom. Leber enorm vergrößert, ist mit bis faustgroßen, weichen Tumorknoten durchsetzt, die sämtlich zentral zerfallen, einen wäßrigen Inhalt zeigen.

Kaufmann. 40jähr. Weib. Kleiner fungöser, äußerst gefäßreicher Zylinderzellkrebs der Pars pylorica. Leber war fast 5 kg schwer, enthielt viele gallertig-blutig erweichte Knoten. Der größte davon eiförmig, im rechten Lappen gelegen, hatte 19 cm Querdurchmesser, wölbte sich halbkugelig vor und fluktuierte. Wegen Verdacht auf Echinococcus war punktiert worden.

Kaufmann. Kleiner, weicher, schüsselförmiger Krebs unterhalb der Kardia. Kindskopfgroße Metastase in der Leber, die Verdacht auf Echinococcus erregte und eine Laparotomie veranlaßte.

Kaufmann. Verhornender Plattenepithelkrebs des Ösophagus, mit seltener schleimiger Umwandlung von Lebermetastasen. Die Leber war teils von soliden, weißen, bröckligen, verhornten Krebsknoten, teils von Cysten durchsetzt, die einen dicken, fadenziehenden, klaren, gelben oder gelbbräunlichen Inhalt und vielfach eine weiße krebsige Wand besaßen. Cysten hier meist nicht über kirschgroß.

Sodann demonstrierte Hansemann in der Gesellschaft deutscher Naturforscher und Ärzte 1895 ein Dünndarmmyom, welches Höhlenbildung erkennen ließ. Daran anschließend berichtete Schmorl von cystöser Degeneration eines mannskopfgroßen Darmmyoms und einiger als dessen Metastasen aufgefaßter Tumoren der Leber, die ebenfalls cystische Degeneration aufwiesen. Auch Caro beschrieb ein Cystomyom

des Darms. Kathe behandelt ein zwei Faust großes cystisches myoblastisches Dünndarmsarkom mit sehr dünner Wand.

Zum Schluß noch einige Fälle von cystischen Sarkomen im Gehirn, wo solche relativ häufig sind.

Ballance. Cystisches Angiosarkom. Subcorticale Cyste der linken Hemisphäre mit klarem Inhalt.

v. Bramann. Myxosarkom des Gehirns mit enteneigroßer Erweichungscyste.

v. Bergmann. Großes Cystosarkom im Gehirn bei einem 11jähr. Mädchen.

Graser. Angiosarkom. Walnußgroße, glattwandige Hirncyste.

Ehrich. Fall von großer Anzahl glattwandiger Cysten bei Sarkom der weichen Häute.

Williamson. 2 Fälle von Cysten im Kleinhirn bei Gliosarkom, die vollständig das Aussehen echter Cysten darboten. Erst mikroskopisch die Geschwulstnatur klargelegt.

Riegel. Cystisch entartetes Myxosarkom des Kleinhirns; dann Fall von teleangiektatischem Sarkom mit hämorrhagischen Cysten im Gehirn.

Für einige weitere Fälle von cystischer Entartung von Tumoren verweise ich auf die Arbeit von Ehrich.

Epikrise.

Eine wichtige und zugleich interessante Frage ist die, wie lange das Sarkom bestand. Die Größe des Magentumors und vor allem die Lebermetastasen sprechen mit einiger Sicherheit dafür, daß die Dauer eine ziemlich lange gewesen sein muß. Klinisch ist der Beginn der Erkrankung nicht sicher zu stellen. Die betreffenden Angaben lauten: seit ca. drei Jahren Abnahme der Gesundheit; seit 1 $^1/_2$ Jahren starke Gewichtsabnahme; die letzten acht Monate bettlägerig und schwerkrank im Spital. Auf welchen Zeitpunkt ist nun der Beginn zu datieren? Ich neige am ehesten zu der Ansicht, daß vor drei Jahren der Primärtumor entstand, daß dann nach 1 $^1/_2$ Jahren Entstehung eines größeren Geschwürs und später das Eintreten und Großwerden der Lebermetastasen die Wendung zum Schlechteren hervorbrachte.

Über eine Ursache zur Sarkomentwicklung ist aus der Anamnese nichts zu ersehen; Potus und starkes Rauchen, die so oft als ursächlich für Magentumoren angegeben werden, fehlen. Auch in der Literatur konnte ich nirgends Erklärungen finden, die

mit größerer Wahrscheinlichkeit als auslösende Ursache der Sarkomentwicklung angesprochen werden könnten. Auf Hypothesen ist man auch hier angewiesen, und diese sprechen von länger dauernden Schädigungen und Reizungen, die den Anstoß zur Sarkomentwicklung geben sollen. In manchen Fällen mag ein einfaches Magenulcus vorangegangen sein, wie solches ja auch bei Carcinomen schon mehrfach angegeben wurde. In meinem speziellen Falle war nichts derartiges mehr nachzuweisen. Vielleicht mag auch ein kleines Leiomyom zuerst bestanden haben, das dann die Matrix für das Sarkom abgab. Da mein Fall, wie oben auseinandergesetzt, als myogenes Sarkom anzusprechen ist, so ist diese Möglichkeit nicht von der Hand zu weisen.

Das der Fall klinisch als Carcinom galt, kann nicht erstaunlich erscheinen. Einesteils boten die Symptome nichts gegen Carcinom Sprechendes dar, andernteils scheut sich der Kliniker mit Recht, Diagnosen auf so seltene Krankheiten zu stellen, wenn gewöhnlichere sich zwanglos erklären lassen. Ist eine Differentialdiagnose zwischen Magencarcinom und Magensarkom überhaupt möglich? In der Literatur finden sich darüber verschiedene Ansichten. Ich führe an:

Schlesinger, Leube und andere Autoren halten dafür, daß eine Differentialdiagnose nicht möglich sei, machen aber darauf aufmerksam, daß bei primärem und sekundärem Magensarkom Milzschwellung relativ häufig sei, ohne daß sich Metastasen in der Milz finden. Sodann kommen relativ häufig knötchenförmige Metastasen in der Haut vor. Doch erwähnt Leube einen Fall, wo sich neben universeller Sarkomatose der Haut im Magen ein echtes epitheliales Carcinom fand. Ferner sollen Darmmetastasen bei Lymphosarkom nie Stenoseerscheinungen erzeugen (auch Kundrat).

Pstrokonski führt an, daß der Verlauf der Magensarkome 3—4 Jahre betrage. Dies sei nur möglich, wenn die Geschwulst lange lokal und auf die Magenwand beschränkt bleibt und erst später Metastasen macht, welche den Tod herbeiführen. Dafür spreche, daß große Magensarkome gefunden werden ohne Metastasen, und zweitens, daß die Metastasen meist klein seien und keine Zeichen eines längeren Bestandes zeigten; während z. B. Carcinommetastasen zuweilen eine enorme Größe erreichten. Im Mageninhalt soll die freie Salzsäure sich länger erhalten, als bei analogen Fällen von Carcinom. Blutbrechen und Blutbeimischung im Stuhl soll bei Sarkom entschieden seltener sein.

Mintz sagt, daß immerhin nahe gelegt werde, selbst bei dem vollkommen ausgeprägten klassischen Symptomenkomplex der Lehrbücher etwas vorsichtiger mit der Carcinomdiagnose vorzugehen.

Riegel hält Metastasen bei primärem Magensarkom für häufig in den benachbarten Organen, vor allem in den Lymphdrüsen. Bei Lympho-

sarkom sei das Alter von 20—35 Jahren bevorzugt; bei den anderen Sarkomen scheine das höhere Alter mehr disponiert. Das Geschlecht zeigt keine wesentliche Differenz. Über Ätiologie herrscht noch völliges Dunkel. Klinisch läßt sich kein wesentlicher Unterschied in Magenchemismus bei Carcinom und Sarkom feststellen. Auch sonst keine prägnanten Unterschiede. Hämatemesis und Kachexie kommen in gleicher Weise vor. Krankheitsdauer zwischen wenigen Monaten bis zu 3 Jahren; im Durchschnitt 1—1½ Jahre.

Der Urin gibt nach Pstrokonski keine Anhaltspunkte. Der Blutbefund ist der gewöhnliche wie bei malignen Tumoren: Leukocytose, Oligocythämie, Poikilocytose, Hämoglobingehalt entsprechend der Zahl der roten Blutkörperchen gesunken. Sarkom komme häufiger unter 50 Jahren vor, umgekehrt Carcinom. Frauen sollen häufiger befallen sein.

Krüger führt an, die Bindegewebsgeschwülste hätten im Gegensatz zu Carcinomen das Gemeinsame, daß sie lange lokalisiert bleiben und nicht selten mächtige Größe ohne Metastasenbildung erreichen. In der ersten Zeit machen die Sarkome wenig Beschwerden, selbst wenn schon eine nicht unbeträchtliche Größe erreicht ist. Dies ist seltener bei Carcinom. Zuerst treten Schmerzen und Brechen auf; häufig die Symptome eines einfachen Magenkatarrhs resp. einer Verdauungsstörung. Sehr schnelles Wachstum, jüngeres Lebensalter, mächtige Größe der Geschwulst sprechen für Sarkom; doch unsicher. Das Hauptmoment legt er auf die Magenbeschwerden, die andere seien als beim Carcinom. Beim Carcinom verhältnismäßig spät Schmerzen, dagegen beim Sarkom bereits, wenn vom Tumor noch nichts zu bemerken. Meistens verschwinden die Schmerzen wieder mit dem Wachsen des Sarkoms. Die Krankheitsdauer schätzt er auf ½—1 Jahr.

Fenwick setzt die Grenze des Lebensalters bei der Differentialdiagnose zwischen Carcinom und Sarkom auf 35 Jahre. Fieber und rapide fortschreitende Kachexie sprechen für Sarkom. Ferner spricht für Sarkom einfache Milzvergrößerung, Vergrößerung der Tonsillen und der Zungendrüsen. Nierenmetastasen erlauben bei eventueller Operation mikroskopische Untersuchung. Lebermetastasen sind nach ihm etwas relativ Seltenes. Andauernde Albuminurie spricht für Sarkom. Werden Geschwulstbrocken erbrochen, so ist die Diagnose sicher zu stellen. Spindelzellen und Myosarkome sind ausgezeichnet durch ihre größere Ausdehnung, ihre Glätte, Festigkeit und Beweglichkeit, der häufigen Abwesenheit von Beschwerden, Brechen, Anorexie und ihre Tendenz zu wiederholten Blutungen.

Nach Kundrat zeigt die Zunge bei Lymphosarkom des Magens ganz charakteristische Veränderungen: Schwellung und wulstartiges Aussehen der Follikel, wobei besonders deutlich die Anordnung der Knötchen, Warzen und Wülste in einer von der Mittellinie des Zungengrundes symmetrisch nach beiden Seiten und vorn ausstrahlenden Linie hervortritt.

Wie man ersieht, kommt in all diesen Angaben viel vor, das widersprechend lautet. Meiner Ansicht nach darf gesagt werden, daß eine sichere Differentialdiagnose heute nicht zu stellen ist, sondern daß nur ein günstiger Zufall, wie z. B. das Finden von Geschwulstbrocken im Erbrochenen, dazu verhelfen kann. Immerhin

wird es in manchen Fällen möglich sein, wenigstens eine Wahrscheinlichkeitsdiagnose auf Sarkom zu stellen. Kurz zusammengefaßt bringe ich die Daten meines Falles, die nach dem Obigen Wichtigkeit für die Differentialdiagnose bieten.

Alter 55 Jahre. Mann. Milzschwellung klinisch nicht nachgewiesen, anatomisch vorhanden. Metastasen in der Leber und ungleich größer als der Primärtumor. Blut im Stuhl zeitweise vorhanden. Etwas Albuminurie. In letzter Zeit oft Brechen. Schmerzen hauptsächlich in der Lebergegend. Wenig Fieber. Blutbefund: Anämie. Kachexie ziemlich ausgesprochen. Puls sehr labil, Frequenz erhöht. Ödeme. Krankheitsdauer ca. drei Jahre.

Was die Metastasenbildung anbelangt, so finden sich meist Angaben, welche die Leber als besonders bevorzugt annehmen. Einiges darüber ist schon oben angeführt; ferner geben an:

Pstrokonski. Metastasen bei Magensarkom finden sich am häufigsten in den Lymphdrüsen der Magenregion, dann im Bauchfell, der Leber, den Mesenterial- und Retroperitoneallymphdrüsen, sowie den Lendenlymphdrüsen; seltener in der Milz, dem Diaphragma; sehr selten im Darm, der Pleura, dem Pankreas, den Nebennieren und Nieren.

Nach Orth ist die Leber nach der Lunge wohl am häufigsten der Sitz sekundärer Sarkome.

Fenwick hält, wie erwähnt, Lebermetastasen bei Magensarkom für etwas relativ Seltenes.

Ich schließe mich gemäß der obigen Aufstellung, die Lebermetastasen nur in ca. $^1/_{10}$ der Fälle aufweist, vollkommen Fenwick an.

In bezug auf Cystenbildung usw. in Lebermetastasen führe ich, außer den oben erwähnten Fällen, aus der Literatur an:

Orth. Die Lebersarkome können wie die Krebse zahlreiche regressive Metamorphosen erleiden; ich habe ausgedehnte cystoide Erweichung gesehen.

Kaufmann. Die von Sarkommetastasen eingenommene Leber kann enorm werden. Nabelbildung wie beim Krebs ist hier selten, vielmehr wölben sich die Sarkomknoten gewöhnlich bucklig oder kugelig vor an der Leberoberfläche. Der Import der Geschwulstelemente erfolgt auf dem Blutweg. Geschwulstzellen gelangen in die Kapillaren und wachsen von da aus, das Parenchym zerstörend, weiter.

Interessant an meinem Fall sind die ausgesprochenen „Krebsnabelbildungen“. Diese waren auch viel daran schuld, daß makroskopisch der Tumor für ein Carcinom angesehen wurde. Über ähnliche Befunde bei Sarkomen konnte ich nichts finden, nur der angeführte Fall von Myom (Hansemann) zeigt gleiches Verhalten.

Dieses Vorkommen kann also füglich als Seltenheit aufgefaßt werden, andererseits lehrt aber auch unser Fall wieder, daß die Diagnose Carcinom nicht darauf zu gründen ist.

Daß die großen Cysten intra vitam nicht auffielen, kann etwas erstaunen; Dicke der Bauchdecken und große Schmerzhaftigkeit standen jedoch hindernd im Wege. Daß solche Cysten schon mehrfach diagnostiziert wurden, geht aus oben angeführten derartigen Fällen hervor. Interessant ist, daß meist auf Echinococcuscysten geschlossen wurde. Eine Probepunktion, wobei Echinococcusstückchen, Scolices, Brutkapseln, geschichtete Membranen gefunden werden, stellt Echinokokken sicher. Werden solche Gebilde nicht gefunden, was ja öfters vorkommt, so sollte eine Eiweißbestimmung gemacht werden. Sarkomcysteninhalt enthält solches ziemlich reichlich. In Echinococcusblasen fehlt es, dagegen findet sich Bernsteinsäure (Sahli). Nach Kaufmann hat die Echinokokkenflüssigkeit ein spez. Gewicht von 1009—1015; ist reich an Kochsalz, fast ohne Eiweiß, enthält Bernsteinsäure und eventuell Zucker. Auf die Wichtigkeit des Eiweißgehaltes für die Diagnose eines cystischen Tumors macht auch v. Bergmann aufmerksam, der dafür hält, daß der Nachweis einer eiweißreichen Flüssigkeit in einer Hirncyste bei Kindern ausreichend sei, um eine Erweichungscyste in einem Hirntumor zu diagnostizieren.

Bemerkenswert ist noch, daß das Lebergewebe in meinem Falle, obwohl es auf den ersten Blick scheint, als ob es zum größten Teil im Tumor untergegangen sei, oder doch so gepreßt werde, daß an eine regelmäßig ablaufende Funktion von seiten desselben nicht gedacht werden könne, doch keine Zeichen von Insuffizienz darbot. Daraus darf geschlossen werden, daß eben doch genügend funktionierendes Lebergewebe vorhanden war, und eine genauere Schätzung kann das, soweit überhaupt möglich und zulässig, bestätigen. Dazu kommt noch die bekannte, fast ans Wunderbare grenzende Fähigkeit des Lebergewebes zur Regeneration und kompensatorischen Hypertrophie, die durch v. Podwyssozki und Ponfick auch ihre experimentelle Begründung erfahren hat.

Interessant ist noch die Prüfung des Lebensalters bei den Fällen von primärem Magensarkom. Bis jetzt wurde immer das jüngere Alter als bevorzugt hingestellt, viele Autoren gehen sogar so weit, eine Differentialdiagnose gegenüber Carcinom darauf zu basieren. Die diesbezüglichen Erklärungen der Autoren wurden oben angeführt. Auf Grund meiner obigen kasuistischen Auf-

stellung ist das Ergebnis nun ein ganz anderes. Bestimmte Altersangaben finden sich in 69 von den 85 Fällen; mit meinem Fall ist also in 70 Fällen von primärem Magensarkom das Alter angegeben. Es weisen auf, das I. Dezennium 2 Fälle; II: 7; III: 6; IV: 12; V: 17; VI: 13; VII: 7; VIII: 6. Der Höhepunkt liegt somit zwischen 40—50 Jahren mit 17 Fällen, unter 40 Jahren 27 Fälle, und über 50 Jahren 26 Fälle heben sich auf.

Das Geschlecht ist angegeben mit meinem Fall in 72 Fällen. Davon entfallen auf das männliche Geschlecht 35 Fälle, auf das weibliche 37. Aus diesen Zahlen kann, außer einem geringen Überwiegen des weiblichen Geschlechtes, nichts geschlossen werden.

Zum Schlusse dieses Kapitels noch einige Worte über die Therapie der Magensarkome. Die einzige bis jetzt mögliche Therapie, welche etwelche Aussicht auf Erfolg bietet, besteht bei der Natur des Leidens in einer Exstirpation des Tumors. Sie wurde schon mehrfach ausgeführt, meist starben jedoch die Patienten nach $^1/_2$—1 Jahr an Rezidiven. Da die Sarkomdiagnose fast unmöglich zu stellen ist, wenigstens zu einer Zeit, wo noch Chancen auf Dauerheilung nach Exstirpation vorhanden sind, so bildet das Magensarkom einen weiteren Hinweis dafür, daß in allen Fällen, wo auch nur der Verdacht auf einen Magentumor besteht, eine Probelaparotomie gemacht werden soll. In heutiger Zeit, wo ein solcher Eingriff beinahe gefahrlos ist, wo ja auch Gastroptosen, Pylorusstenosen, Magenulcera usw. mit Erfolg chirurgisch behandelt werden, kann eine solche Forderung nicht für übertrieben erscheinen. Bietet das chirurgische Vorgehen doch den doppelten Vorteil, Diagnose und Therapie verbinden zu können, und beides zu einer Zeit, wo noch Hoffnung auf Dauerheilung besteht. Ob mit Röntgenbestrahlung oder mit Radium jemals Erfolge erzielt werden können, muß die Zukunft lehren. Ist Exstirpation nicht mehr möglich, so ist eine Gastroenterostomie usw. zu machen. Auch Arsenikbehandlung ist zu versuchen, nach Welsch wäre dieselbe besonders bei Lymphosarkomen am Platze.

Über Cystenentwicklung.

Bei Cysten muß man unterscheiden zwischen echten und falschen Cysten (Ehrich). Erstere besitzen eine epitheliale oder endotheliale Auskleidung, wozu meist noch eine besondere bindegewebige Schicht tritt. Die falschen Cysten entstehen durch Er-

weichung oder Verflüssigung von ursprünglich solidem Gewebe. Es handelt sich somit um Erweichungscysten. Die Wandung besteht aus noch erhalten gebliebenen Teilen des Gewebes, während epitheliale Auskleidung und eigene Bindegewebsschicht fehlt. Am häufigsten findet man solche in zellreichen, rasch wachsenden Geschwülsten. Die echten Cysten besitzen eine glatte Wand, die entweder gleichmäßig eben oder leistenförmig unterbrochen ist, oder papilläre Wucherungen besitzt. Der Cysteninhalt ist verschieden je nach Auskleidung, Detritusbeimischungen, Blutungen. Die Wand der falschen Cysten ist unregelmäßig zerklüftet, besteht aus fetzigem erweichtem Geschwulstgewebe, oft mit Strängen, die Reste von Gefäßen darstellen. Den Inhalt bilden gewöhnlich breiige, mit nekrotischen Fetzen gemischte Massen, neben wäßriger, trüber, oft hämorrhagischer Flüssigkeit. Die Entscheidung, ob eine echte oder falsche Cyste besteht, hängt somit weniger vom Inhalt ab, als von der Beschaffenheit der Wand und der Form der Hohlräume. Nun kommen aber in Tumoren der verschiedensten Art nicht so selten Erweichungscysten vor, die ganz das Aussehen echter Cysten darbieten. Solches sieht man besonders bei Hirntumoren, dann in Tumoren der Hirnhäute. Auch hier kommt Verwechslung mit Echinococcuscysten vor.

Nach Saxer kann die epitheliale Auskleidung falscher Cysten erklärt werden als sekundär gebildete Formationen von Geschwulstzellen; die nur durch ihre regelmäßige Lagerung aneinander auf der Oberfläche der Cystenwand einen epithelartigen Charakter angenommen hätten.

Was den Anstoß zur Cystenbildung gibt, kann nicht in allen Fällen klargestellt werden. Wichtig für den Bestand des ursprünglichen Geschwulstparenchyms ist die genügende Ernährung. Borst weist darauf hin, daß, wenn ein Mißverhältnis zwischen Wachstum und Ernährung eintritt, daraus dann einfach atrophische Prozesse und allerlei regressive Metamorphosen resultieren. Ernährungsstörungen sind in Geschwülsten dadurch bedingt, daß Stoffwechselprodukte und Sekrete der Geschwulstzellen nicht in gehöriger Weise ihren Abfluß finden, sondern sich anhäufen bei fehlenden Lymphgefäßen und Ausführungsgängen.

Ernährungsstörungen im engeren Sinne treten auf, dadurch daß sich Geschwulstparenchym in Inseln einseitig vergrößert, so daß von normalen Proportionen abweichende Massen von Geschwulstgewebe zwischen den Blutgefäßen sich anhäufen; sodann durch Störung einer an sich genügenden Zirkulation und durch mangel-

hafte Zirkulation. Weiter wird durch das Geschwulstwachstum selbst die Ernährung abgeschnitten, durch Kompression von Gefäßen und durch Verödung derselben. Dazu kommen lokale Ernährungsstörungen durch embolische und thrombotische Prozesse. Ferner kommen Blutungen und hämorrhagische Infarcierungen vor durch Arrosion von Gefäßen durch das Geschwulstgewebe, sodann durch Berstung von Gefäßen bei Druckschwankungen.

Die Folgen der Ernährungsstörungen sind an den Parenchymzellen körniger Zerfall des Protoplasmas, Kernzerfall und Kernauflösung, Atrophie, einfache Nekrose, Koagulationsnekrose. Daneben fettige, schleimige, kolloide, hyaline und hydropische Degeneration.

Treten die regressiven Metamorphosen in größerem Maßstabe auf, dann folgen Erweichungen, Verkäsungen, Verflüssigungen, und darauf dann eventuell Vernarbungsprozesse.

Alle diese Veränderungen treten naturgemäß besonders leicht in den rasch wachsenden Geschwülsten auf, weil die Gefäße, die sich neubilden, nicht mitkommen, andrerseits haben auch jene Geschwülste sehr kurzlebende Geschwulstzellen von unvollkommener Ausbildung.

Weiter führt Borst an, daß Sarkome häufig solchen regressiven Metamorphosen verfallen; dies ist zu erklären durch das rasche Wachstum und die häufig nicht mit Schritt haltende Ernährung. Diese Veränderungen sind einfacher körniger Zerfall und fettige Degeneration des Protoplasmas der Geschwulstzellen; Auftreten von hyalinen Körpern und Vacuolenbildung im Protoplasma der Zellen.

Zirkulations- und Ernährungsstörungen aller Art führen einerseits zu ischämischen einfachen oder käsigen Nekrosen, andrerseits zu Blutungen und hämorrhagischen Infarkten; ferner zu ödematösen Erweichungszuständen. Daran schließt sich nach Resorption häufig Cystenbildung an. Die häufigen Gefäßzerreißungen in den Sarkomen bedingen gelegentlich umfangreiche Zermalmungen des Geschwulstparenchyms. Sodann kommt eine Art schleimiger Aufquellung in Sarkomen vor, besonders an den Gefäßwänden. Auch hyaline Entartung kommt an Gefäßen und Stützgerüst vor. Schleimige und hyaline Degeneration sieht man oft nebeneinander.

Steiner bespricht Erweichungsvorgänge in Myomen. Es kommen in Myomen oft Hämorrhagien vor, oft von so bedeutender Größe, daß sie das umgebende Muskelgewebe auseinanderdrängen, teilweise zum Schwunde bringen und so einen ansehnlichen Teil

des Tumors für sich in Anspruch nehmen. In vier von fünf Fällen von Myosarkomen fand Steiner ganz besonders reichliche und auch größte Blutungen, den Grund dafür sieht er in der den Sarkomen eigentümlichen Neubildung. Hyperämische Zustände kommen vielfach vor, weitere Folge davon ist Ödem; dieses bildet eine Vorstufe der Nekrose, wodurch einzelne mit gelblicher Flüssigkeit gefüllte Lücken gebildet werden.

Ödematöse Transsudation spielt eine große Rolle; durch dieselbe, welche wir den gewöhnlich begleitenden venösen Erscheinungen zufolge als ein Stauungsödem bezeichnen können, wird das Parenchym der Geschwulst erweicht. Zunächst die Belegzellen der weiten Saftspalten, dann mehr als wahrscheinlich die im anfänglichen Stadium des Ödems auseinander gedrängten Bindegewebsfaserbündel und endlich die Tumorzellen selbst. Diese Erweichung vollzieht sich an den zelligen Elementen in Form anfänglicher Trübung, dann Granulierung des Protoplasmas. Anschwellung, fortgesetzter Vergrößerung und dann Auflösung desselben. Eine Vacuolenbildung in den zelligen Elementen, bevor sie sich auflösen, wird nicht gesehen, es ist somit mehr zu denken an eine Auflösung der Zellen durch einfache Durchtränkung mit Transsudation nach Lockerung der Verbindung derselben mit nachbarlichen Elementen.

Die Verflüssigung des Gewebes kann auch von einem strenger umschriebenen Punkte ausgehend, immer weiter und weiter fortschreitend, zur Bildung eines cystoiden Gebildes führen, welches schließlich nach Abplattung und Ausglättung der Wände eine Cyste vortäuschen kann. Weiter sind Nekrosen zu nennen, in deren Folge Erweichungsherde auftreten. Die Detritusmassen werden dann resorbiert, und es bilden sich Hohlräume mit unregelmäßiger Begrenzung und mit nur spärlichen Gerinnseln.

Als diskutable Ursachen für die Bildung falscher Cysten in Fibromyomen des Uterus gibt Piquand an, Nekrose durch Gefäßverschluß, sodann vor allem Ödem. Letzteres ist meist eine Folge der sarkomatösen Umwandlung im Tumor, da eine solche Umwandlung Störungen in der Zirkulation verursacht, so besonders Kompression der Venen. Doch kann ödematöse Infiltration und Cystenbildung auch unabhängig von der sarkomatösen Degeneration eintreten. Die Hauptbedingung für die Cystenbildung liegt zudem nicht in der Kompression der Gefäße durch den Tumor selbst, sondern in der massenhaften Neubildung von Gefäßen und Lymphbahnen; dies führt zu Stauung, solche hindert dann wieder den Ab-

fluß durch Druck auf die Venen. Die Ödemisierung wird außerdem noch begünstigt durch die dünne und einfache Struktur der neugebildeten Gefäße.

Brodowski faßte die Höhlenbildung auf als entstanden durch Erweichung, durch Quellung und Auflösung des intermuskulären Bindegewebes bei Verlust der Faserung desselben. Die Gefäße waren dabei erweitert und vermehrt. Der Inhalt der Höhlen enthielt eine reichliche Masse Eiterkörperchen, Blutkörperchen, zerfallene Sarkomzellen und Muskelfasern. Vielleicht mag hier auch eine entzündliche Veränderung vorgelegen haben.

Die Ursache der Erweichung und Höhlenbildung erblickt Kathe in Blutungen, bedingt durch Thrombenbildung und vor allem durch äußere mechanische Momente.

Für die diesbezüglichen Untersuchungen in meinem Falle wurden an den verschiedensten Stellen des Tumors Stücke entnommen. Die Härtungsmethode usw., sowie die angewandten Färbungen wurden schon oben angegeben.

Es handelt sich um Erweichungscysten in ursprünglich solidem Gewebe. Bei dem raschen Wachstum des Tumors wurden einesteils Gefäße einfach zur Verödung gebracht durch Druck, dann durch embolische und thrombotische Vorgänge, andernteils kamen die Gefäße in der Neubildung nicht nach, so daß ein Mißverhältnis zwischen Ernährung und Verbrauch resultierte. Diese Verhältnisse kamen am meisten im Zentrum der Knoten zur Geltung, da dort naturgemäß die schlechteste Blutzufuhr bestand. Die Folge waren nekrotische Prozesse und fettige Degeneration der Geschwulstzellen. Vielfach ist auch Andeutung von Vacuolenbildung zu sehen. Die Detritusmassen häuften sich an, ödematöse Transsudation gesellte sich dazu, so daß ein gewisser Druck, der alle diese Verhältnisse förderte und deren Weiterverbreiten gegen außen begünstigte, eintrat. Dieser Druck läßt auch die später resultierende kugelige Gestalt der Cysten zwanglos erklären, da nach rein mechanischen Gesetzen ein Druck in Flüssigkeit nach allen Seiten gleich stark wirkt.

Daneben spielen Blutungen, sei es nun, daß sie primär zur Cystenbildung den Anstoß gaben, oder daß sie diese Bildung nur unterstützten, eine bedeutsame Rolle. Der große Anteil der Blutungen an diesen Prozessen wird sichergestellt durch die hämorrhagische Beschaffenheit des Cysteninhaltes; ferner findet sich in den Cystenwandungen vielfach Blutpigment, und außerdem fanden sich in zwei Cysten mächtige Fibringerinnsel. Daß Blutungen ent-

standen, kann nicht wundernehmen. ist es doch eine bekannte Tatsache, daß die Geschwulstzellen direkt Gefäßwände arrodieren, oder indem sie Ernährungsstörungen in den Gefäßwänden setzen die Zellen derselben zur Degeneration bringen. Ob die Blutungen ganz spontan erfolgten. oder ob kleine mechanische Insulte vorausgesetzt werden müssen, wie Atembewegungen, Hustenstöße, Anwendung der Bauchpresse oder Druck bei Palpation, ändert an dem Wesen der Sache nichts.

Der Cysteninhalt erlitt mit der Zeit einige Veränderungen. Fibringerinnsel und gröbere Brocken zerfielen allmählich, sei es durch fermentative Wirkung, sei es durch aktive Tätigkeit eingewanderter Leukocyten oder einfach durch Quellung und Auflösung in der Flüssigkeit. Viel von den Formelementen muß auch durch Leukocyten oder durch die Cystenwand resorbiert worden sein, denn sonst wäre der nur leicht dickliche, trübe Cysteninhalt. wie er sich bei der Sektion darbot, nicht zu erklären. Flüssige Stoffwechselprodukte der Wandzellen und Transsudation sorgten für weitere Flüssigkeitszufuhr. Daß in zwei Cysten noch reichliche Fibringerinnsel vorhanden waren. muß dadurch erklärt werden, daß nicht in allen Cysten diese Prozesse zu gleicher Zeit und in gleicher Intensität vor sich gingen. Reichliche Lymphgefäße müssen vorhanden gewesen sein. teilweise wurden solche neue Bahnen geschaffen durch flächenhafte Verklebungen mit dem Zwerchfell.

Mit der Zeit scheint ein gewisser Stillstand eingetreten zu sein. Die Zellen der gegen die Cystenhöhlung zu gelegenen Wandpartien hatten so Zeit, durch den Innendruck und andere Gründe veranlaßt, eine regelmäßige Lagerung anzunehmen, so daß eine ganz epithelartige Auskleidung vorgetäuscht wird. Vielleicht wurde durch diese Auskleidung dann eine weitere Resorption des Cysteninhaltes ausgeschlossen oder verlangsamt. Dafür würde sprechen, daß in den beiden noch Fibrin enthaltenden Cysten die Auskleidung besonders schön und spiegelnd glatt ausgebildet ist.

Die Cystenbildung entstand nicht an allen Stellen. sondern es kommt auch vor, daß die zentralen Teile erweichter Knoten ganz resorbiert werden unter Hinzutritt von Schrumpfungen und Vernarbungen. Es resultieren daraus die von Krebsmetastasen her ja hinlänglich bekannten Krebsnabelbildungen.

Aus dem Materiale der hiesigen Anstalt.

Zum Schlusse möchte ich noch Einiges aus dem Material unserer Anstalt beifügen. Ich habe die Sektionsprotokolle vom Jahre 1871 bis 1906 auf maligne Tumoren, speziell Sarkome nachgesehen. In diesem Zeitraume wurden 13 387 Leichen seziert. Darunter finden sich 1317 maligne Tumoren, davon handelt es sich in 168 Fällen um Sarkome. Letztere 168 Fälle habe ich näher geprüft auf das Auftreten von Lebermetastasen sowie darauf, ob irgendwo cystische Degeneration von Metastasen vorgelegen hat. Beifügen will ich, daß unter diesen 168 Fällen sich sechs Fälle von primärem Magensarkom finden, die oben näher mitgeteilt sind.

Metastasen überhaupt traten auf in 113 Fällen von den 168; Lebermetastasen speziell bei 40 Fällen, also nur in etwa einem Viertel der Fälle. Es erweist sich also auch hier, daß Lebermetastasen beim Sarkom zwar nicht zu Seltenheiten gehören, daß dieselben aber durchaus nicht, wie vielfach angenommen wird, die Regel bilden. Über cystische Metastasen überhaupt, sowie speziell in der Leber habe ich nichts gefunden; es zeigt dies deutlich, eine wie große Seltenheit der geschilderte Fall darstellt.

Indem ich meine Arbeit schließe, ist es mir noch eine angenehme Pflicht, meinem verehrten früheren Lehrer und jetzigen Chef, Herrn Prof. E. Kaufmann, meinen besten Dank auszusprechen für die Anregung zu dieser Arbeit, für die Überlassung des Materiales, sowie für das Interesse, mit welchem er meine Arbeit verfolgte; vor allem auch für die von ihm verfertigte Zeichnung des Bauchsitus, die er mir gütigst zur Verfügung stellte.

Basel, im März 1907.

Literaturverzeichnis.

1. Allessandri, R., Mitteilungen aus den Grenzgebieten der Medizin und Chirurgie 1902, Bd. 12, H. 4.
2. Andrews and Butlin, Trans. Path. Soc. Vol. 32, S. 297.
3. Baldy, J. M., Removal of Stomach for Sarcoma. Journal of the American Medical Association 1898, I, S. 523.
4. Ballance, Medico-chirurg. Transact., Bd. 79.
5. Bartholomews-Museum, siehe Salaman.
6. v. Bergmann, E., Langenbecks Archiv, Bd. 65.
7. Billroth, Wiener med. Wochenschr. 1888, H. 4, 5.

8. Borst, Die Lehre von den Geschwülsten.
9. v. Bramann, Langenbecks Archiv, Bd. 45.
10. Bramwell and Leith, Trans. Med.-Chir. Soc. Edinburg 1895—96.
11. Brodowski, W., Arch. f. path. Anat. Berlin 1876, Bd. 67, S. 228.
12. Brooks, H., Med. News 1898, Bd. 72, S. 617.
13. Browicz, T., Demonstration in der Krakauer Gesellschaft der Ärzte 1882. II. Sitzung am 18. Jan.
14. Bruch, Diagnose der bösartigen Geschwülste. Mainz 1847.
15. Cantwell, Annals of Surgery 1899, Bd. 2, S. 596.
16. Capello, P. und P. E., Bull. d. r. Accad. Med. di Roma 1898—99, Bd. XXIV, S. 321.
17. Caro, Berliner klin. Wochenschr. 1896, Nr. 32.
18. Carrington, Trans. Path. Soc. 1884, Bd. 35, S. 386.
19. Cayley, Trans. Path. Soc. 1869, Bd. 20, S. 171.
20. Chernjaeff, N. J., Ejened. klin. gaz. St. Petersburg 1886.
21. Cohn, H., Über die primären Myome und Myosarkome des Magens. In.-Diss., Greifswald 1903.
22. Coupland Sidney, Trans. Path. Soc. 1878, Bd. 29, S. 363.
23. Cruveilhier, Anath. pathol., Livr. 30.
24. Dock, Trans. Assoc. Americ. Phys. 1900, S. 65.
25. Dreyer, Über das Magensarkom. Inaug.-Diss., Göttingen 1894.
26. Drost, Über prim. Sarkomat. des Magens. Inaug.-Diss., München 1894.
27. v. Eiselsberg, Arch. f. klin. Chir., Bd. 55, H. 3, S. 599.
28. Ehrich, Bruns' Beiträge zur klin. Chir. 1903, Bd. 37, S. 597.
29. Ewald, Klinik der Verdauungskrankh., II. Teil, 3. Aufl., S. 354.
30. Fenwick, S., Lancet 1901, Febr. 16.
31. Fenwick, S. and W. S., Cancer and other tumours of the stomach. London 1903.
32. Finlayson, Jas., Brit. med. Journ. 1899, Bd. 2, S. 1535.
33. Fleiner, Arch. f. Verdauungskrankh., Bd. 1.
34. Derselbe, Lehrbuch der Krankheiten der Verdauungsorgane. I. Teil, S. 295.
35. Garel, Mém. Soc. d. sc. méd. de Lyon 1877, Bd. 16, S. 185.
36. Gegenbauer, Anatomie des Menschen. Leipzig 1899.
37. Godlee, R. J., Trans. Path. Soc. of London 1874—75, Bd. 26, S. 193.
38. Graser, E., Langenbecks Arch., Bd. 50.
39. Guys Hospital, siehe Salaman.
40. v. Haberer, Mitteil. aus den Grenzgebieten d. Chir. u. Med. 1906, Bd. 16, Heft 3.
41. Habershon, Guys Hospit. Reports XVI.
42. v. Hacker, Chir. Beiträge aus dem Erzherzogin Sophienspital in Wien. 1892.
43. Hadden, W. B., Trans. Path. Soc. London 1886, Bd. 37, S. 234.
44. Hammerschlag, Archiv für Verdauungskrankheiten, Bd. 2, H. 1.
45. Handfort, H., Trans. Path. Soc. London 1888—89, Bd. 40, S. 89.
46. Hansemann, D., Naturforscher-Verh. Lübeck 1895.
47. Hardy, Gaz. d. hôp. Paris 1878.
48. Hartley, Annals of Surgery 1896, Bd. 1, S. 609.
49. Hayem and Lion, Traité de Méd. et de Thérapeut. 1897, Bd. 4.

50. Hermann, E., Trans. Obstetr. Soc. 1902, Bd. 43.
51. Hinterstoißer, Wiener med. Wochenschr. 1888, Nr. 4, 5.
52. Jungmann, Inaug.-Diss. Würzburg 1892.
53. Kathe, H., Virchows Archiv 1907, Bd. 187, H. 2.
54. Kaufmann, Lehrbuch der spez. pathol. Anatomie, 3. Aufl., 1904.
55. Kehr, Langenbecks Archiv, Bd. 58, H. 3.
56. Kosinski, Pamietnik Tow. lek. Warsz. T. 1—2. 1873.
57. Krüger, F., Die primären Bindegewebsgeschwülste des Magendarmkanals. Inaug.-Diss., Berlin 1894.
58. Kundrat, Wiener klin. Wochenschr. 1893, H. 13.
59. Kunze, Arch. f. klin. Chir. 1890.
60. Kuttner u. Lindner, Die Chirurgie des Magens und ihre Indikationen. 1898, S. 26.
61. Legg. Wickham, St. Bartholom. Hosp. Reports 1874.
62. Derselbe, Trans. Path. Soc. London 1873—74, Bd. 25, S. 121.
63. Leube, Spezielle Diagnose d. inneren Krankheiten 1902, 1904.
64. Lowe, J., Brit. Med. Journal. London 1886, Bd. 2, S. 1033.
65. Maaß, Deutsche med. Wochenschr. 1895, S. 34.
66. Malvoz, E., Ann, Soc. méd.-chir. de Liège 1890, Bd. 29, S. 339.
67. Mathieu, Tumeurs de l'estomac. Traité de Méd., Bd. 3, S. 361.
68. Meinel, Zieglers Beiträge, Bd. 31.
69. Mintz, W., Berliner klin. Wochenschr. 1900, Bd. 37, H. 32.
70. Morton, Brit. Med. Journ. 1889.
71. Moser, Deutsche med. Wochenschr. 1903, H. 8, 9.
72. Obernier, Ziemssens Handbuch, Abteil. Hirntumoren.
73. Orth, Spezielle pathol. Anatomie.
74. Perry, Glasgow Med. Journ. 1883, Bd. 20, S. 215.
75. Perry and Shaw, Guys. Hosp. Reports. London 1892, Bd. 48, S. 137.
76. Piquand, G., Revue de Chirurgie 1906.
77. Pitt. Newton, Trans. Path. Soc. of London 1889, Bd. 40, S. 80.
78. v. Podwyssozki, Zieglers Beiträge 1886.
79. Ponfick, Virchows Archiv, Bd. 118, 1889; Bd. 119, 1890; Bd. 138, 1895.
80. Pstrokonski, J., Zeitschr. f. klin. Med. 1902, Bd. 46, H. 1—4.
81. Rasch, Tilfaelde of primaert Ventrikel-Sarkom. Hospitaltidende 1894, S. 849.
82. Redtenbacher, Jahrbuch der Wiener Krankenanstalten 1894, S. 560.
83. Riegel, Spezielle Pathol. und Ther. von Nothnagel, Bd. 16, 2.
84. Robert, Allgemeine med. Zentralzeitung 1898, Nr. 94, S. 1153.
85. Sahli, Lehrbuch der klin. Untersuchungsmethoden 1905.
86. Salaman, Trans. Path. Soc. of London 1904, Bd. 55, S. 296.
87. Salzer, Wiener med. Wochenschr. 1888.
88. Saxer, Zieglers Beiträge 1902, Bd. 32.
89. Schepelern, V., Hospitals-Tidende, I. Jahrg., S. 33.
90. Schlesinger, Zeitschr. f. klin. Med. 1897, Bd. 32, Suppl.
91. Schopf, Zentralbl. f. Chirurgie 1899, Nr. 43.
92. Sibley, Trans. Path. Soc. of London 1856, Bd. 7.
93. Steiner, Bruns' Beiträge zur klin. Chir. 1898, Bd. 22.
94. Steudel, Bruns' Beiträge zur klin. Chir. 1899, Bd. 23, H. 1.

95. Strauß, A., Sarkomatosis der Haut und des Magens. In.-Diss., Würzburg 1896.
96. Thursfield, Trans. Path. Soc. of London 1901, Bd. 52, S. 61.
97. Tilger, Virchows Archiv 1893, Bd. 133, S. 183.
98. Derselbe, Mitteilungen aus dem pathol.-anat. Institut in Genf 1893.
99. Török, 21. Kongreß der Deutschen Gesellsch. für Chirurgie 1892, Bd. 21, S. 102.
100. Virchow, Die krankhaften Geschwülste 1864, Bd. 2, S. 130; Bd. 3, S. 351.
101. Vogel, Icones hist. pathol. S. 30.
102. Weiß, Jahrbuch der k. k. Wiener Krankenanstalten, Bd. 3, 1896.
103. Weißblum, J., Über primäre und sekundäre Magensarkome. In.-Dissert., Greifswald 1886.
104. Welsch, K., Über Sarkome des Magens. Inaug.-Diss., München 1899.
105. Westphalen, H., St. Petersburger med. Wochenschrift 1893, Nr. 45, S. 403.
106. Wilks, Trans. Path. Soc. of London 1859, Bd. 10.
107. Williamson, R. T., Americ. journ. of the med. science 1892, August.
108. Wilson, Brit. med. Journ. 1901, Mai 11.
109. Zahn, siehe bei Tilger.
110. Ziegler, Lehrbuch der allgemeinen und spez. patholog. Anatomie. 1902, 1905.

Weitere nach Abschluß der Arbeit aufgefundene Fälle von primärem Magensarkom.

111. Arnold, Report of a case of primary sarkoma of the stomach. Med. and surg. reports of the Boston City Hospital. 1900.
112. Bach, S., Primäre Sarkomatose des Magens. Inaug.-Diss., München, 1906.
113. Brooks, H., Three additional cases of primary sarcoma of the stomach. Med. News. LXXXVII, 3, 1905, Juli 15, S. 119.
114. Dobromyslow, W. D., Zur Lehre von dem primären Magensarkom. Russ. Chir. Archiv. 1902, H. 5.
115. Fuchs. Über ein prim. Sarkom des Magens. Virchows Archiv, Bd. 138, 1906, S. 146.
116. Manges, W., Prim. Sark. of the stomach. Med. News. 1905, Juni 29.
117. Oberst, Zur Kenntnis des prim. Magensarkoms. Beiträge zur klin. Chirurgie, Bd. 55, 1905, S. 471.
118. Simerka, Sarkoma ventr. Zentralblatt für Chirurgie. 1903, 23.